PERSPECTIVA TRIDIMENSIONAL DA ANATOMIA HUMANA: EXPERIÊNCIA DE DISSECAÇÃO CADAVÉRICA NA FORMAÇÃO MÉDICA

Vitória M. Moreira[1*], Ana C. O. Silva[1], Milena M. Silveira[1], Juliana S. R. Costa[1]

[1] *Faculdade de Medicina do campus JK/Universidade dos Vales do Jequitinhonha e Mucuri (UFVJM), Diamantina, Minas Gerais, Brasil, 39100000*

e-mail: vitoria.moura@ufvjm.edu.br

A anatomia humana pode ser estudada através da dissecação cadavérica. Esta ciência é a base para exercer a medicina, visto que é necessário compreender os componentes do corpo humano, onde eles se localizam, quais suas funções e como se relacionam com outras estruturas adjacentes. A dissecação oferece aos estudantes uma compreensão aprofundada da complexidade do corpo humano e proporciona uma visualização tridimensional e realística que não pode ser obtida através de livros ou imagens. O presente estudo visa relatar a experiência de uma discente de medicina integrante do projeto de ensino "Anatomia Ativa: aprofundando conhecimentos através da dissecação", ao dissecar uma mão humana. Para viabilizar esse processo, com o auxílio de livros e atlas de anatomia, foi elaborado um plano de dissecação, contendo as seguintes etapas: (I) desenho de linhas de incisão na pele com um pincel marcador; (II) incisão com bisturi nas linhas delimitadas (figura 1 A); (III) rebatimento de toda a pele da mão (figura 1 B, C, D); (IV) divulsionamento de vasos e nervos entremeados na tela subcutânea (figura 1 F); (V) e exposição da aponeurose palmar (figura 1 E). A dissecação cadavérica mostrou-se uma ferramenta eficaz para aprofundar o conhecimento anatômico, proporcionando uma compreensão tridimensional das estruturas de uma parte do corpo humano, o que transcende as limitações dos recursos didáticos tradicionais. A prática permitiu à discente desenvolver habilidades essenciais para a futura atuação médica, como a manipulação de instrumentais cirúrgicos, a distinção entre tecidos e a compreensão das relações anatômicas entre vasos, nervos, fáscias, músculos e ossos, evidenciando a relevância dessa metodologia no ensino da medicina. A experiência relatada neste estudo, conduzida no âmbito do projeto "Anatomia Ativa", destacou também a importância da elaboração prévia de um plano de dissecação estruturado e a dissecação como estudo prático promissor para a aprendizagem, por permitir a identificação e análise das diversas camadas e estruturas anatômicas da mão humana. Para expandir o acesso a esse conhecimento e prática a mais discentes, é necessário que sejam adquiridos mais cadáveres, pois a atual quantidade de peças anatômicas disponíveis é limitada.

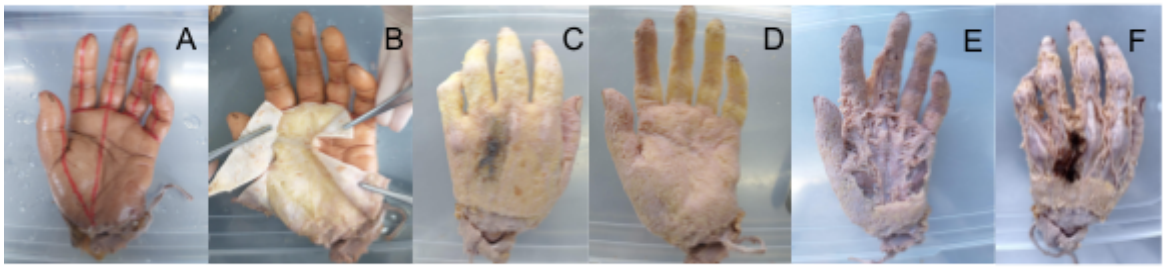

Figura 1: fotos de dissecção de mão humana. A; linhas de incisão em palma, B: rebatimento de pele, C: dorso com pele rebatida, D: palma com pele rebatida, E: aponeurose exposta, F: vasos e nervos do dorso expostos.