Anais do V Congresso Brasileiro de Eletromiografia e Cinesiologia e X Simpósio de Engenharia Biomédica - ISBN: 978-85-5722-065-2 - DOI: 10.29327/cobecseb.78965

APLICAÇÃO DE IMAGE J® PARA IMAGENS EM COLANGIOPANCREATOGRAFIA POR RESSONÂNCIA MAGNÉTICA

K.E.P. Pinho*, P.M. Gewehr*, A.C. Pinho**, A.M. Gusso***, C. A. Goedert***

*Programa de Pós-Graduação em Engenharia Elétrica e Informática Industrial, UTFPR, Curitiba, Brasil
** Departamento Acadêmico de Eletrotécnica, UTFPR, Curitiba, Brasil
*** Diagnóstico por Imagem (Cetac), Curitiba, Brasil

e-mail: katiaprus@utfpr.edu.br

Resumo: Este artigo tem como objetivo comparar a qualidade de imagens obtidas com suco natural (açaí) e um contraste comercial à base de óxido de ferro, usados como agentes de contraste oral negativo em exames de Colangiopancreatografia por Ressonância Magnética (CPRM). 64 pacientes foram submetidos a exames em dois dias consecutivos em uma Clínica de Diagnóstico por Imagem de Curitiba. Dois médicos radiologistas avaliaram as imagens, atribuindo notas de 1 a 4 e verificando se uma imagem obtida com suco poderia substituir a outra com contraste, para a emissão de laudo médico. Para se obter uma análise quantitativa, o software livre Image J® foi usado e os resultados mostraram, para o exemplo, alta correlação entre as curvas obtidas para açaí e o contraste comercial.
Palavras-chave: Colangiopancreatografia por ressonância magnética, Agente de contraste, Qualidade de imagem, Image J®.

Abstract: *This paper has the purpose to compare image quality obtained with açai juice and a manufactured iron oxide based contrast used as negative oral contrast agents in Magnetic Resonance Cholangiopancreatography (MRCP) exams. 64 patients were submitted to MRCP exams, on 2 consecutive days, in an Imaging Diagnostic Clinic* of *Curitiba city (Brazil). 2 radiologists evaluated the images, classifying them by scores 1-4 and checking if a picture could replace the other, for the issuance of a medical report. In order to obtain a quantitative analysis, Image J® free software was employed and the results have shown, for the example, high correlation among curves for açai and the manufactured contrast.*
Keywords: *Magnetic resonance cholangiopancreatography, Contrast agent, Image quality, Image J ®.*

Introdução

O exame de Colangiopancreatografia por Ressonância Magnética (CPRM) utiliza contraste negativo para identificar e visualizar partes do sistema gastrointestinal (que compreende desde a boca até o ânus), em especial as imagens dos ductos pancreáticos e da vesícula biliar que estão sobrepostos [1,2]. Estes órgãos importantes no exame de CPRM são denominados de órgãos digestivos acessórios, englobam o pâncreas, fígado, vesícula biliar e ductos biliares. Anatomicamente o pâncreas fica atrás do peritônio e abaixo do estômago (Figura 1, seta 1). A cabeça do pâncreas está coberta pela curvatura do duodeno, com a incisura, o corpo e a cauda prolongando-se para a esquerda. O fígado está situado no lado direito do corpo abaixo do diafragma. A vesícula biliar está posicionada na face inferior do fígado, em formato de um pequeno saco (Figura 1, seta 2) sendo revestida por um epitélio cilíndrico. Uma das funções da vesícula é servir como local de armazenamento da bile, proveniente do fígado, além de concentrar a bile, por reabsorção de água. A vesícula biliar é drenada pelo ducto cístico, que juntamente com o ducto hepático comum (procedente do fígado) formam o ducto colédoco (Figura 1, seta 3). O ducto pancreático (Figura 1, seta 4) liga-se com o ducto colédoco e os dois dividem uma única entrada no duodeno (Figura 1, seta 5) [3].



Figura 1: Imagem de CPRM após administração de contraste oral negativo. Onde: (1) indica a região do estômago, (2) vesícula biliar, (3) ducto colédoco, (4) ducto pancreático e (5) duodeno.

Os contrastes utilizados em CPRM podem ser comerciais ou naturais. O uso de contraste natural, como o suco de algumas frutas, é mais indicado por não ocasionar reações adversas e apresentar uma imagem similar ao comercial [4]. O suco como agente de contraste deve conter material paramagnético; atuar como contraste bifásico (mostrar-se positivo nas sequências em T1 e negativo em T2); distribuir-se uniformemente na cavidade digestiva e no intestino delgado; não ser tóxico e ter custo acessível [4,5]. Metais como ferro (Fe) e manganês (Mn) estão presentes em sucos de abacaxi, mirtilo (*blueberry)* e açaí [6,7]. O que diferencia cada tipo de suco é a sua diluição, composição e a intensidade de sinal que aparece na região de interesse da imagem [8,9].

Os agentes de contraste orais em exames de CPRM devem apresentar um decréscimo de sinal na ponderação T2, com efeito de contraste negativo na região impregnada pelo contraste. No caso da CPRM, eliminar o sinal do estômago e do duodeno (Figura 1 setas 1 e 5) e facilitar a visualização dos ductos pancreáticos, vesícula biliar e ducto colédoco [10,11].

Assim, este estudo possui como objetivo principal comparar a qualidade de imagens obtidas por um suco natural e um contraste manufaturado à base de óxido de ferro, usados como agentes de contraste oral negativo em exames de CPRM, por meio de avaliação médica e através do software livre *Image J*® [12].

Materiais e métodos

O projeto de pesquisa foi aprovado pelo Comitê de Ética da UTFPR através do número 02.520.512.0.0000.5547, com a liberação do termo de consentimento livre e esclarecido.

A seleção dos 64 pacientes (31 mulheres e 33 homens) foi efetuada no Hospital de Clínicas da Universidade Federal do Paraná (UFPR), que presta atendimento geral em Curitiba-PR. Os pacientes foram selecionados nos ambulatórios de Esteatopatia não Alcoólica, Hepatopatia Alcoólica e Doença Gordurosa e de Vias Biliares do referido Hospital. Os exames foram realizados em uma Clínica de Diagnóstico por Imagem de Curitiba (PR).

Protocolo de CPRM

O protocolo de CPRM já foi descrito anteriormente [13] e testado em estudo de amostras de sucos, além da aquisição de múltiplos cortes finos em plano coronal neste trabalho: *Half Acquisition Single Shot* Turbo *Echo* (HASTE), Turbo *Spin Echo* (TSE), seguindo com cortes radiais espessos em FSE/TSE também em forte ponderação em T2. Nesta o plano de corte é direcionado para o ducto biliar comum distal. As aquisições foram feitas em Axial 2D FIESTA (com saturação de gordura) *Array Spatial Sensitivity Encoding Technique* (ASSET), e a sequência de colangio radial para os dois dias de exames, com o objetivo de comparar a eficácia dos contrastes [10].

Os exames foram realizados com equipamento de Ressonância Magnética (RM) de 1,5 T marca General Eletric (GE), modelo HDXT com 12 canais e estação de trabalho GE *Healthcare Advantage* com o software *Centricity* DICOM *Viewer* versão 3.0, na Clínica citada anteriormente. Cada paciente foi identificado pelo gênero após a sequência de número cardinal, exemplo: F1 e M2. A identificação serviu para facilitar a avaliação das imagens pelos médicos, e manter o estudo cego [14].

Como os pacientes precisariam do laudo do exame, o primeiro dia iniciava com a sequência de abdome total e administração do contraste manufaturado (identificado como A), seguida de CPRM, com duração de 20 minutos, totalizando 198 imagens. No segundo dia era novamente efetuada a CPRM e administrado o contraste de suco de açaí (identificado como B), com tempo de aquisição de 10 minutos e adquirindo-se ao todo 113 imagens.

Análise das imagens médicas

Para a análise das imagens médicas participaram 2 médicos radiologistas identificados como avaliador 1 (A1) e 2 (A2), ambos com experiência na área de diagnóstico por imagem. Ressalta-se que na avaliação das imagens os radiologistas não tinham conhecimento de qual contraste havia sido usado, pois os mesmos foram aplicados em dias diferentes e em cada dia foi utilizado um tipo de contraste.

As imagens foram salvas no sistema de arquivamento e comunicação de imagens (PACS-*Picture Archiving and Communication System*) [15]. Para a análise dos contrastes manufaturado (A) e do suco de açaí (B), foram atribuídos escores de 1 a 4, tendo como referência notas sobre a ação do contraste nos locais onde deve agir (estômago e duodeno). Escore 1 significa que há uma hiperintensidade do estômago e do duodeno em que não é possível avaliar essas estruturas. Escore 2: avaliação se dá parcialmente quando visualizam-se as estruturas. No escore 3 a hiperintensidade do sinal não dificulta a análise das estruturas, e no escore 4 não existe uma hiperintensidade de sinal entre o estômago e duodeno, o que torna o exame de CPRM mais nítido e com melhor qualidade [5].

A utilização do software Image J® serviu para comparar a qualidade da imagem dos pacientes do estudo separando-se uma região do ducto colédoco, com mesma dimensão e tamanho (seleção de retângulo com tamanho de aproximadamente 14,2 x 2,6 mm (comprimento por altura)). O comprimento corresponde à região anatômica de interesse e a altura aos níveis de cinza (intensidade de pixels). Para isso escolheu-se dentre as avaliações das imagens médicas, as que apresentaram coincidência entre as duas sequencias de CPRM para os dois contrastes, e a obtenção do mesmo escore fornecido pelos avaliadores.

Resultados

A efetivação do protocolo de CPRM obteve dos 64 pacientes, 1536 (64x2x12) aquisições das sequencias de colangio radial dos exames. Estas foram referentes à comparação do uso dos contrastes para o mesmo paciente. Para cada paciente foram obtidas 12 aquisições do contraste A e 12 do B, totalizando 24 imagens.

Com o intuito de efetuar uma comparação de imagens, optou-se, a título de exemplo e devido ao espaço disponível, apresentar os resultados para apenas uma paciente (F16).

A Figura 2 mostra a imagem adquirida com a administração do contraste A e a Figura 3 com o B para a sequência colangio radial da paciente F16. Ambas as imagens receberam nota 4 dos 2 médicos nos 2 dias. Observa-se nas 2 imagens que os contrastes reduziram os sinais do estômago e duodeno, sendo muito semelhantes, mostrando o ducto biliar completo. O laudo médico apresentou status de pós-colecistectomia e um provável cisto hepático no lobo esquerdo (visualizado na sequência de abdome total). As imagens da Figura 2 e da Figura 3 não mostraram a vesícula biliar (pós-colecistectomia), observando-se que a ação dos 2 contrastes estava de acordo com o laudo.

O software Image J® foi utilizado com as Figuras 2 e 3, para se obter uma análise quantitativa de uma secção escolhida do ducto colédoco, próximo ao duodeno. Esta região compreende o local designado pelos médicos para avaliar doenças e/ou alterações funcionais. As setas indicam as áreas escolhidas de aproximadamente 14,18mm x 2,58mm em ambas imagens para construir a Figura 4 que mostra os níveis de cinza (pixels), com picos em 970,25 e 870,25, em função da distância (largura do ducto colédoco) para os contrastes A e B, respectivamente, como obtido com o software. A região compreendida entre 0 e 4,5 mm corresponde ao duodeno. De 4,51 a 16,1 ao ducto colédoco, e de 16,11 a 18,6 do ducto pancreático e cabeça do pâncreas. O coeficiente de correlação (R) de *Spearrman* entre as curvas foi 0,995 [16].

Discussão

O uso de uma ferramenta como o software Image J® mostrou boa concordância entre as imagens para os pacientes em geral. A título de exemplo do uso do software, apresentaram-se as imagens obtidas com o contraste manufaturado (A) e com o suco de açaí (B) para uma paciente. As imagens receberam mesmas notas (4) dos 2 avaliadores, sendo calculado um coeficiente de correlação de 0,995 entre as curvas obtidas através do software.

Assim, os valores quantitativos de níveis de cinza obtidos pelo software Image J® corroboram com a opinião dos avaliadores A1 e A2, pois as imagens apresentaram excelente efeito visual com intensidade de sinal reduzido para o estômago e duodeno e sinal intensificado para o ducto colédoco, como deve ser na prática clínica para um laudo médico de qualidade.



Figura 2: Imagem da paciente F16, a qual obteve escore 4 com o contraste A. A seta indica a área do ducto colédoco, escolhida para o software Image J®.

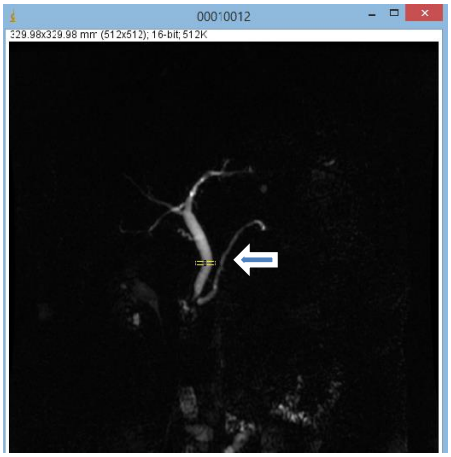

Figura 3: Imagem da paciente F16, que obteve escore 4 após administração do contraste B.

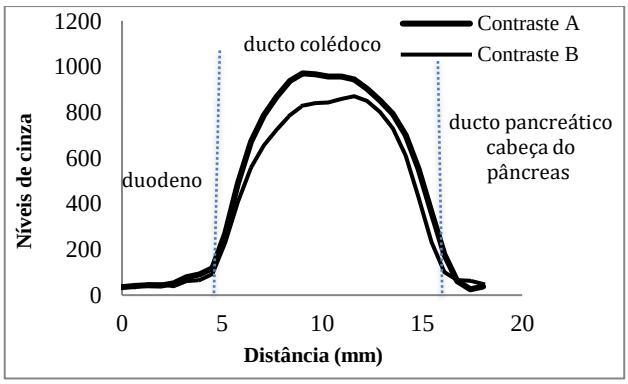

Figura 4: Plotagem das imagens da paciente F16, obtido com o software Image J® para ambos os contrastes, delimitando as regiões do duodeno e do ducto colédoco.

Conclusão

Este estudo apresentou uma comparação com a qualidade de imagens obtidas por um contraste manufaturado à base de óxido de ferro e um suco de açaí, usados como agentes de contraste oral negativo em exames de CPRM, por meio de avaliação médica e através do software livre Image J®. O uso de um software disponível (Image J®) permitiu uma verificação sobre a qualidade da imagem quando comparado com a avaliação de radiologistas, além de, para o caso apresentado, mostrar alta correlação entre os dois contrastes e com a opinião dos radiologistas.

Observando-se as Figuras 2 e 3 notou-se que ambos os contrastes produziram uma atenuação do sinal do estômago e duodeno, mas o contraste natural (Figura 3) apresentou a imagem mais nítida com menos sobreposição, na região do ducto colédoco.

Os resultados abrem uma excelente oportunidade para mais estudos nessa área, a fim de se estabelecer um protocolo automatizado que utiliza uma ferramenta disponível de análise precisa para emissão e, posterior ratificação de laudos médicos.

Agradecimentos

À Fundação Araucária do Estado do Paraná pelo apoio à pesquisa através do projeto 355/2012 para realização, efetivação e conclusão deste trabalho.

Ao Hospital de Clínicas da UFPR e a Clínica de Diagnóstico por Imagem de Curitiba, onde o trabalho foi realizado.

Referências

[1] Xiao B, Zhang XM. Magnetic resonance imaging for acute pancreatitis. World Journal of Radiology; 2010 August 28; 2(8): 298-308.

[2] Resende V, Santos JPLS, Gomes RV, Vidigal PVT, Pedrosa PVS. Neoplasias papilíferas do trato biliar, Revista do Colégio Brasileiro de Cirurgiões. 2014; 41(6): 445-50.

[3] Spence A, Anatomia humana básica. 2ª ed. São Paulo: Manole; 1991.p.537-69.

[4] Fraga TC, Araujo DB, Sanchez TA, Elias JJr, Carneiro AAO, Oliveira RB, Sosa M, Baffa O. *Euterpe olerácea* (açaí) as an alternative oral contrast agent in mri of the gastrointestinal system: preliminar results. Magnetic Resonance Imaging. 2004; 22; 389-93.

[5] Duarte JA, Furtado APA, Marroni CA. Use of pineapple juice with gadopentetate dimeglumine as a negative oral contrast for magnetic resonance cholangiopancreatography: a multicentric study. Abdominal Imaging. 2012; 37: 447- 56.

[6] Griffin N, Edwards GC, Grant LA. Magnetic Resonance Cholangiopancreatography: the ABC of MRCP. Insights Imaging. 2012; 3:11-21.

[7] Babos M, Schwarcz A, Randhawa MS, Marton B, Kardos L, Palkó A. In vitro evalution of alternative oral contrast agents for MRI of the gastrointestinal tract. European Journal of Radiology. 2008. 65,133-39.

[8] Pinheiro YLS, Costa RZV, Pinho KEP, Ferreira RR, Schuindt SM. Effects of iodinated contrast agent, xylocaine and gadolinium concentration on the signal emitted in magnetic resonance arthrography: a samples study. Radiologia Brasileira. 2015; 48 (2): 69–73.

[9] Westbrook C. Manual de Técnicas de Ressonância Magnética. 3ª ed. Rio de Janeiro: Guanabara Koogan; 2010.

[10] Sanchez TA, Elias JJr, Colnago LA, Troncon LEA, Oliveira RB, Baffa O, Araujo DB. Clinical Feasibility of açaí (Euterpe olerácea) pulp as an oral contrast agent for magnetic resonance cholangiopancreatography. Journal of Computer Assisted Tomography; 2009; 23(5), 666-70.

[11] Mantau JN, Pinho KEP, Costa RZV, Pinho AC. Estudo comparativo do contraste negativo e contraste natural em exame de colangiopancreatografia por ressonância magnética. In: 44ª Jornada Paulista de Radiologia [internet]. 2014, São Paulo, Painel Impresso: Abdominal/Gastrointestinal. Available from: <http://static.spr.org.br/jpr/2014/trabalhos-apresentados/#modal-trabalho pdf>

[12] Souza VB, Federizzi M, Fernandes D, Franco AR: Avaliação quantitativa da qualidade de exame de imagem por ressonância magnética nuclear. In: XXIV Congresso Brasileiro de Engenharia Biomédica [internet]. 2014. Available from: http://www.canal6.com.br/cbeb/2014/artigos/cbeb2014_submission_375.pdf

[13] Pinho KEP, Gewehr P.M, Pinho AC, Pisani JC. Sucos naturais como agentes de contraste para exames de colangiopancreatografia por ressonância magnética. In: XXIV Congresso de Engenharia Biomédica[internet]. 2014; p. 1685-1688. Available from:<http://www.canal6.com.br/cbeb/2014/artigos/cbeb2014_submission_499.pdf>

[14] Kanematsu M, Matsuo M, Shiratori Y, Kondo H, Hoshi H, Yasuda I, Moriwaki H. Thick-section half-fourier rapid acquisition with relaxation enhancement MR colangiopancreatography: effects of IV administration of gadolinium chelate. American Journal of Roentgenology. 2002; 178: 755-761.

[15] Marques PMA, Caritá EC, Benedicto AA, Sanches PR. Integração RIS/PACS no Hospital das Clínicas de Ribeirão Preto: uma solução baseada em " web". Radiologia Brasileira. 2005; 38 (1): 37- 43.

[16] Brianezi G, Camargo JLV, Miot HA. Development and validation of a quantitative image analysis method to evaluate comet assay (silver staining). J Bras Patol Med Lab. 2009; 45 (4): 325-34.