

RINITE LINFOPLASMOCITÁRIA CRÔNICA EM FELINO BRAQUICEFÁLICO: RELATO DE CASO

LEITE, Amanda.¹; ATAIDE, Ana.², CAVALCANTE, Laisy.³, MARTINS, Marianne⁴

Palavras-chave: estenose nasal, obstrução, respiratório, rinoscopia, pneumologia.

Introdução

A rinite crônica é caracterizada por inflamação persistente da cavidade nasal com duração superior a três semanas, de forma intermitente ou contínua. Tal afecção é uma das causas mais importantes de espirro e secreção nasal em felinos (LITTLE, 2015). Os gatos com rinite crônica apresentam secreção nasal serosa ou mucopurulenta e podem ocasionalmente desenvolver quadros de epistaxe. Diversos fatores podem desencadear essa condição, sendo notável a síndrome braquicefálica, caracterizada pelo encurtamento das cavidades orais e nasais, estenose de nasofaringe e prolongamento de palato mole. De uma maneira geral, é um diagnóstico de exclusão quando outras patologias foram descartadas.

Este trabalho objetiva relatar um caso de rinite linfoplasmocitária em felino braquicefálico.

Relato de caso

Felino, 16 anos, macho, persa, foi encaminhado a uma clínica veterinária particular de João Pessoa apresentando espirros e epistaxe. Ao exame clínico apresentou sinais vitais normais, mucosas normocoradas e pressão arterial dentro dos parâmetros normais. Foi administrado vitamina K injetável 1mL/kg e realizados hemograma e perfis bioquímicos, com resultados dentro dos parâmetros normais. Como exame complementar, foi solicitado uma radiografia de crânio, cujo resultado revelou indícios de processo inflamatório ou infeccioso.

O paciente foi encaminhado a um veterinário especializado em pneumologia, onde foi submetido a uma rinoscopia sob anestesia geral inalatória. As imagens da rinoscopia revelaram severa estenose, mucosa nasal hiperêmica e edemaciada, com todas as conchas nasais comprometidas. Também foram revelados meatos

¹ Centro Universitário de João Pessoa (Unipê) – amandaleite098@gmail.com

² Centro Universitário de João Pessoa (Unipê) – anataidevet@hotmail.com

³ Centro Universitário de João Pessoa (Unipê) – laisy_cavalcante@hotmail.com

⁴ Centro Universitário de João Pessoa (Unipê) – marianne.martins@unipe.edu.br

nasais moderadamente estenosados, turbinados hiperplasiados bilateralmente, nasofaringe edemaciada, além de obstrução da coana direita.

Durante a rinoscopia, foi realizada uma lavagem das narinas para desobstrução, seguida de administração de dexametasona na dose de 1mg/kg.

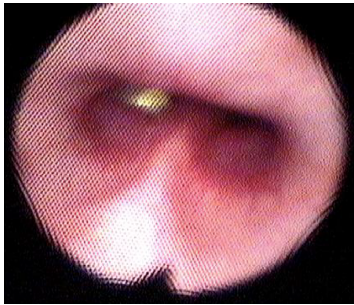


Figura 1

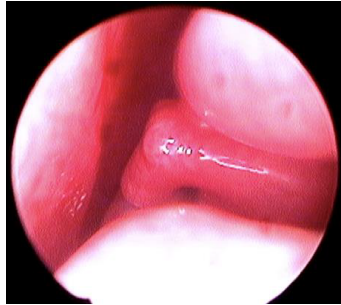


Figura 2

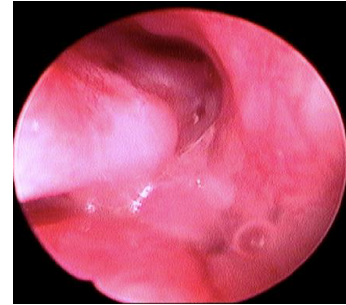
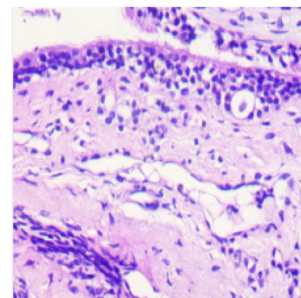
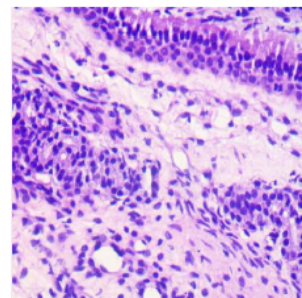
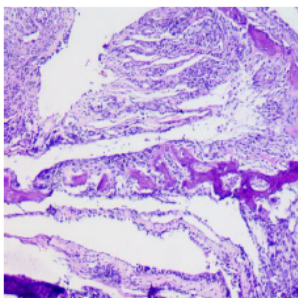


Figura 3

Figura 1. Imagem realizada durante rinoscopia: nasofaringe, coana direita obstruída; Figura 2. Imagem realizada durante rinoscopia: narina esquerda; Figura 3. Imagem realizada durante rinoscopia: narina direita.

Foram coletadas amostras de tecido com pinça de biópsia da narina direita, onde as alterações de tecido e secreção eram mais proeminentes. Essas amostras foram enviadas para análise histopatológica, que revelou infiltrado inflamatório composto por linfócitos, plasmócitos e alguns macrófagos e eosinófilos, associado à moderada proliferação de tecido conjuntivo fibroso na lâmina própria. O diagnóstico histopatológico foi de rinite linfoplasmocitária multifocal moderada.



Figuras 4, 5 e 6 – lâminas histopatológicas de tecido da narina direita

O tratamento foi iniciado com aplicação nasal de uma solução contendo 1 mL de acetilcisteína a 10%, diluída em 50 mL de soro fisiológico. Uma gota da solução foi administrada em cada narina a cada 12 horas, por um período de 5 dias. Além disso, lavagens nasais bilaterais com 1mL de soro fisiológico foram recomendadas três vezes ao dia, por tempo indeterminado. O suplemento alimentar Munnomax foi

prescrito na dose de 2 gramas, uma vez ao dia, durante 21 dias, como suporte para imunidade do paciente. Após o tratamento, observou-se melhora clínica significativa no paciente, que passou a apresentar espirros esporádicos e não apresentou mais episódios de epistaxe.

Discussão

Para Little (2016), a rinite crônica idiopática é refratária a tratamento, e o alívio dos sintomas é o objetivo do tratamento clínico. No caso relatado neste trabalho, foi possível atingir a diminuição considerável dos sintomas do paciente, desse modo atingindo o objetivo do tratamento de acordo com a autora. Ressalta-se a importância de descartar infecções de etiologia viral, fúngica ou bacteriana, que podem ocasionar sintomatologia semelhante.

Conclusão

Este relato de caso destaca a importância do diagnóstico e tratamento adequados da rinite crônica em felinos braquicefálicos. Nota-se que o emprego da rinoscopia e histopatologia são de suma importância para o diagnóstico dos casos de rinite em gatos e descartar possíveis diagnósticos diferenciais, o que permite estabelecer um tratamento adequado e oferecer qualidade de vida para esses pacientes.

Referências Bibliográficas

NELSON, Richard W., COUTO, C. Guillermo. **Medicina Interna de Pequenos Animais**, 5ª ed. Rio de Janeiro: Elsevier - 2015.

SANTOS, Renato L., ALESSI, Antônio C. **Patologia Veterinária**. 2ª ed. Rio de Janeiro: Roca – 2016.

LITTLE, Susan E., **O Gato: Medicina Interna**, 1ª edição, Rio de Janeiro: Roca – 2015.