

## Comparação dos efeitos de ativos lipolíticos aplicados pela intradermoterapia convencional e intradermoterapia pressurizada na lipodistrofia localizada

Simeire Galdino Baqueta, Centro Universitário Integrado, Brasil,  
galdinobaqueta@hotmail.com

Yohane Garcia dos Santos, Centro Universitário Integrado, Brasil,  
yohane1601@gmail.com

Tuane Krupek, Estética Lovers Academy, Brasil, dratuane krupek@gmail.com

Lais de Souza Braga, Centro Universitário Integrado, Brasil,  
lais.souza@grupointegrado.br

A lipodistrofia localizada é uma disfunção no metabolismo dos adipócitos, onde eles sofrem hipertrofia em locais como, abdômen, quadris, coxas, glúteos e braços. O excesso de tecido adiposo na região abdominal é um dos principais motivos de insatisfação com a aparência. O objetivo deste estudo foi comparar a intradermoterapia convencional e a intradermoterapia pressurizada na redução de gordura localizada abdominal usando ativos lipolíticos no tratamento por sua ação no tecido adiposo. As pacientes foram divididas em dois grupos, grupo 1 (n=2) para aplicação convencional e grupo 2 (n=2) para aplicação pressurizada, foram realizadas quatro aplicações com intervalo de 7 dias entre elas. Em todas foram realizados 50 pontos de aplicação do Indumax Lipo Slim (Cosmobeauty®) que contém os princípios ativos: Desoxicolato de Sódio, Cafeína, Actiporine 8G, Lipase, Silício, Cafeisilane C e L-Carnitina). Ao final do tratamento todas as 4 voluntárias apresentaram redução na circunferência abdominal, assim como melhora no contorno corporal, principalmente no abdômen superior, independentemente da técnica usada. As duas voluntárias que receberam a intradermoterapia pressurizada tiveram maior perda de gordura localizada evidenciada pelas medidas na região umbilical e infra-umbilical, assim como, na adipometria supra-umbilical. Sendo assim, a intradermoterapia pressurizada mostrou-se mais eficaz na redução da lipodistrofia localizada quando comparada com a intradermoterapia convencional.

**Palavras-chave:** Intradermoterapia pressurizada. Mesoterapia. Gordura abdominal. Lipodistrofia. Lipolíticos.

Localized lipodystrophy is a dysfunction in the metabolism of adipocytes, where they undergo hypertrophy in places such as the abdomen, hips, thighs, buttocks, and arms. Excess adipose tissue in the abdominal region is one of the main reasons for dissatisfaction with appearance. This study aimed to compare conventional intradermotherapy and pressurized intradermotherapy in the reduction of localized abdominal fat using lipolytic actives in the treatment due to their action on adipose tissue. Patients were divided into two groups, group 1 (n=2) for conventional application and group 2 (n=2) for pressurized application, four applications were performed with an interval of 7 days between them. In all of them, 50 points of application of Indumax Lipo Slim (Cosmobeauty®) were performed, which contains the active principles: Sodium Deoxycholate, Caffeine, Actiporine 8G, Lipase, Silicon, Cafeisilane C, and L-Carnitine). At the end of the treatment, all 4 volunteers showed a reduction in abdominal circumference, as well as an improvement in body contour, especially in the upper abdomen, regardless of the technique used. The two volunteers who received pressurized

intradermotherapy had a greater loss of localized fat, as evidenced by measurements in the umbilical and infra-umbilical regions, as well as in supra-umbilical adipometry. Thus, pressurized intradermotherapy was more effective in reducing localized lipodystrophy when compared with conventional intradermotherapy.

**Keywords:** Pressurized intradermotherapy. Mesotherapy. Abdominal fat. Lipodystrophy. Lipolytic.

## INTRODUÇÃO

Os preceitos da sociedade em relação aos padrões de beleza vêm, progressivamente, promovendo a procura pelo corpo considerado perfeito, especialmente por meio de procedimentos estéticos. A procura para a realização desses procedimentos não cirúrgicos, teve um aumento de trezentos por cento nos últimos anos, no mundo. Já no Brasil, são realizados mais de 1,5 milhão de procedimentos estéticos, por ano, de acordo com a Sociedade Brasileira de Cirurgia Plástica (1).

Entre as queixas de disfunções estéticas que interferem neste padrão de perfeição corporal está lipodistrofia localizada. A lipodistrofia localizada é uma disfunção do metabolismo dos adipócitos, que são células responsáveis pelo armazenamento de gordura (2). Esta disfunção faz com que o organismo crie reservas de gorduras em alguns locais específicos do corpo, como: abdômen, quadris, coxas, glúteos e braços. A adiposidade localizada está relacionada a vários fatores como idade, sexo, estilo de vida, genética, alterações hormonais ou associações com outras patologias (3).

Para homens e mulheres, o excesso de tecido adiposo na região abdominal é um dos principais motivos de insatisfação com a aparência. Com finalidade de reduzir medidas, algumas regiões do corpo precisam de um estímulo a mais para a eliminação da gordura e os procedimentos estéticos têm sido os mais sugeridos (4).

Diversas técnicas podem ser empregadas para o tratamento da gordura localizada, entretanto, nem todas possuem sua eficácia comprovada cientificamente e podem ter um tempo de efetividade prolongado, o que desencoraja a continuidade do tratamento. Deste modo, a intradermoterapia tem sido uma das principais técnicas utilizadas no ramo estético, já que proporciona a obtenção de resultados mais rápidos (5).

Introduzida no ramo médico por Pistor no ano de 1958, a intradermoterapia consiste na aplicação de injeções intradérmicas, contendo fármacos, nas regiões a serem tratadas. Para o tratamento da lipodistrofia localizada as substâncias farmacológicas devem possuir ação lipolítica para redução do tecido adiposo (6).

Outra técnica utilizada é a intradermoterapia pressurizada, que utiliza força mecânica, ondas de choque e pressão de gás para liberar medicamentos na pele sem o uso de agulhas, que pode ser usada para tratar várias afecções estéticas como gordura localizada, celulite e flacidez (7-9).

Devido ao crescente número de pessoas insatisfeitas com a imagem corporal, principalmente em relação à lipodistrofia localizada, o objetivo deste trabalho foi comparar os efeitos da administração de ativos lipolíticos por meio da intradermoterapia convencional e da intradermoterapia pressurizada na lipodistrofia localizada abdominal.

## MÉTODO

Após a aprovação da pesquisa pelo Comitê de Ética e Pesquisa com Seres Humanos do Centro Universitário Integrado de Campo Mourão (Parecer nº 2.843.747), foram recrutados 4 pacientes voluntários, com idade entre 20 e 40 anos, de etnias diferentes, que foram informados sobre todos os riscos e benefícios do estudo e assinaram um Termo de Consentimento Livre e Esclarecido (TCLE), e um Termo de Autorização de Uso de Imagem. Posteriormente, foi realizada uma ficha de anamnese de cada participante, assim como coleta de dados sobre a rotina alimentar e de atividades físicas.

Os critérios de inclusão foram apresentar lipodistrofia localizada na região abdominal; disponibilidade de dias e horários para realização das aplicações; exames laboratoriais em dia e dentro dos parâmetros normais; não estar realizando procedimentos estéticos; estar realizando atividade física regularmente e ter alimentação saudável. Os critérios de exclusão foram estar realizando procedimentos estéticos; apresentar alterações em exames laboratoriais de perfil lipídico; pouca gordura localizada no abdômen; não realizar atividade física; não ter alimentação saudável.

Para análise dos resultados foi realizado registro fotográfico, adipometria e medição com fita métrica da circunferência de abdome em três pontos (cintura, umbigo e pós-umbilical) em cada uma das sessões de tratamento.

Em cada uma das aplicações, antes de iniciar o procedimento foi realizada higienização do abdômen com sabonete líquido e esfoliante para remover toda a sujidade e camada córnea, facilitando e permitindo melhor penetração dos ativos, bem como a assepsia com álcool 70% na região abdominal.

As quatro pacientes foram divididas em dois grupos, no grupo 1 (n=2) foi realizada a aplicação por intradermoterapia convencional (paciente 1 e 2) e no grupo 2 (n=2) a aplicação por intradermoterapia pressurizada (paciente 3 e 4).

Independente da técnica, em todas foram realizadas as marcações para os 50 pontos de aplicação (Figura 1), sendo 25 pontos para cada lado da cicatriz umbilical. E nestes pontos foi aplicado o Indumax Lipo Slim (Cosmobeauty®) que contém os princípios ativos: Desoxicolato de Sódio, Cafeína, Actiporine 8G, Lipase, Silício, Cafeisilane C e L-Carnitina).

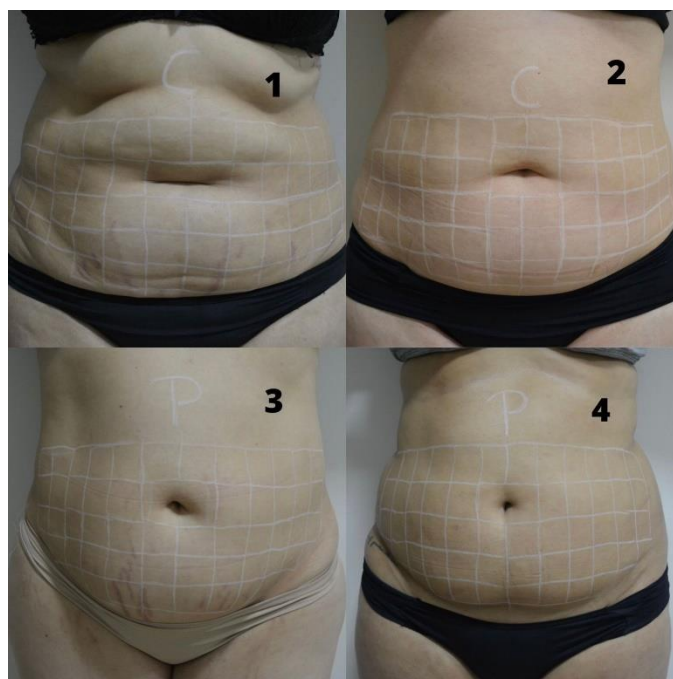


Figura 1. Marcação dos cinquenta pontos de aplicação nas pacientes 1, 2, 3 e 4.

Nas pacientes 1 e 2 (grupo 1) por intradermoterapia convencional foi aplicado 0,1 mililitro (mL) por ponto em prega adiposa via subcutânea, mantendo distância de 2 centímetro (cm) entre cada ponto, totalizando 5 mililitros (mL) em cada aplicação. Foi usado seringa de 1 mililitro (ml) da SR e agulha 0,45x13 mm da BD PrecisionGlide®.

Nas pacientes 3 e 4 (grupo 2) por intradermoterapia pressurizada, utilizando a caneta Injector Premium (Cosmobeauty®), foi aplicado 0,1 mililitro (ml) em cada um dos pontos, mantendo a distância de 2 centímetro (cm) entre os pontos, totalizando os 5 mililitros (ml) em cada aplicação, usando pressão de 90°.

Foram realizadas quatro aplicações em cada paciente, com intervalo de sete dias entre as aplicações, as mesmas aconteceram em uma clínica estética localizada em Campo Mourão, Paraná. Os pacientes foram avaliados com 7 e 15 dias após a última aplicação, onde foram realizados novamente o registro fotográfico, a adipometria e a perímetria abdominal.

Os dados foram analisados através de tabelas e registros fotográficos ao longo das aplicações em cada uma das técnicas, verificando a diminuição ou não da camada adiposa ao final do estudo.

## RESULTADOS E DISCUSSÃO

Participaram do estudo quatro voluntárias do sexo feminino, com idades entre 25 a 35 anos, que seguiam todos os critérios de inclusão propostos pela pesquisa. As participantes praticavam exercício físico regularmente, mantinham

uma alimentação saudável e não estavam realizando outro procedimento estético.

As figuras 2 e 3, apresentam o antes e depois das voluntárias, contendo fotos do dia 23/08/22 e do dia 13/10/22. Observou-se que as pacientes apresentaram diminuição na circunferência abdominal, assim como, observamos a melhora do contorno corporal, principalmente no abdômen superior, e redução de medidas corporais.

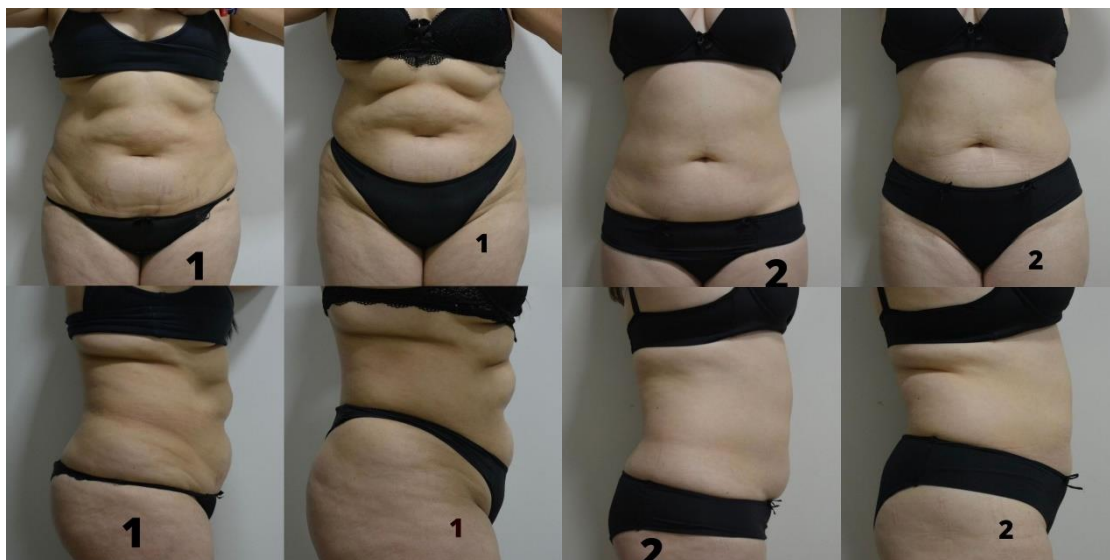

Figura 2. Vista anterior e lateral das participantes 1 e 2 nos dias 23/08/22 e 13/10/22.

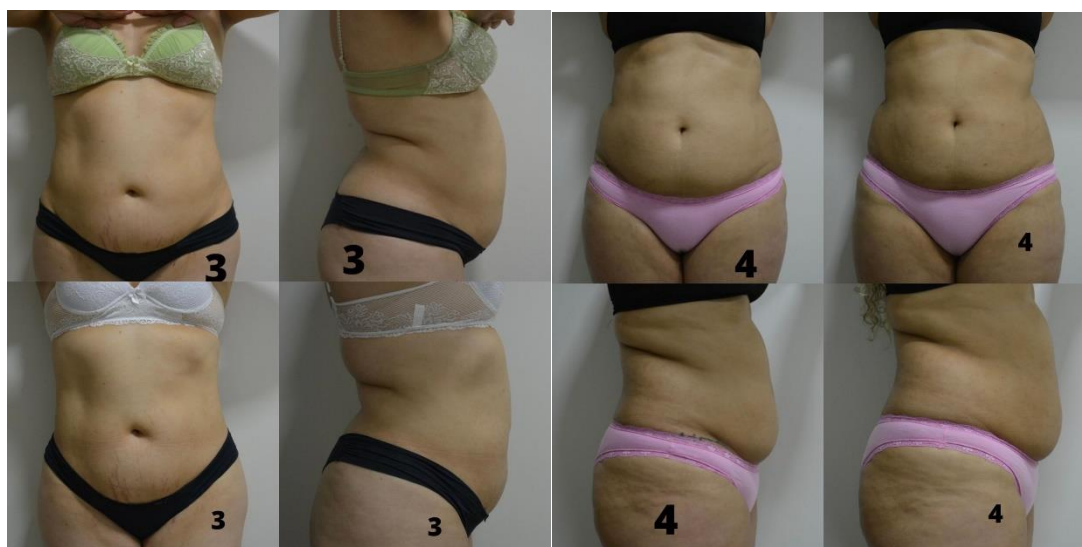

Figura 3. Vista anterior e lateral das participantes 3 e 4 nos dias 23/08/22 e 13/10/22.

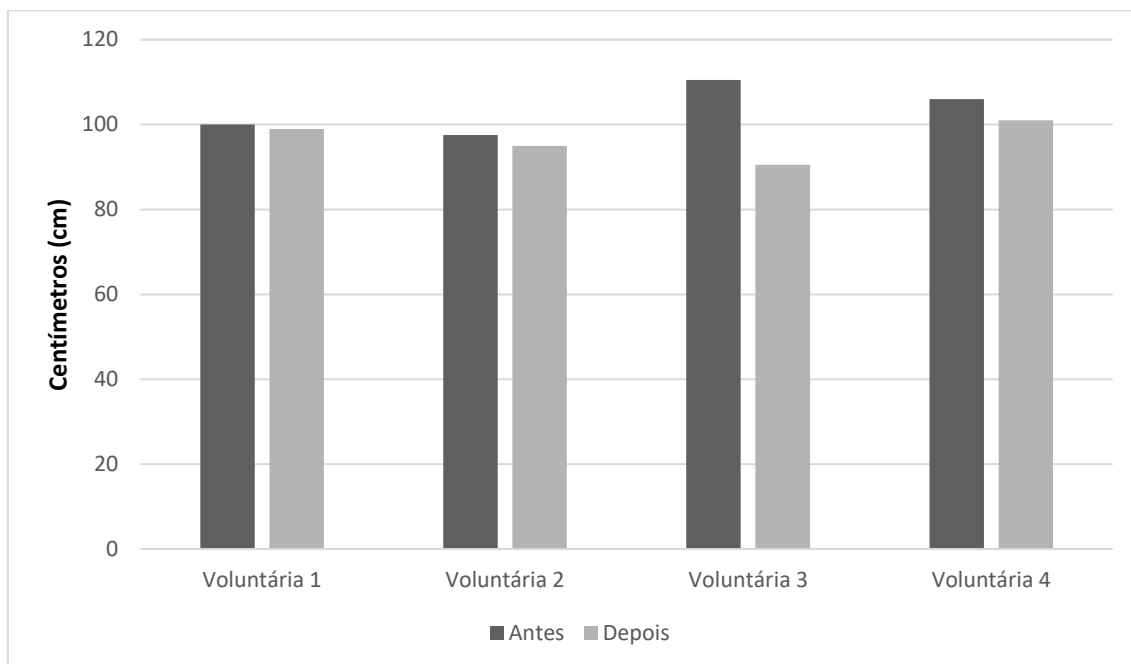
As medidas antropométricas, avaliadas antes das aplicações e quinze dias após a última aplicação, estão presentes na tabela 1. Observa-se que todas as

voluntárias tiveram redução de medidas, independente da técnica de intradermoterapia utilizada. Porém, as voluntárias 3 e 4, que receberam a aplicação pela técnica de intradermoterapia pressurizada, notou-se maior perda de medidas tanto em centímetros, quanto na adipometria.

**Tabela 1** – Parâmetros antropométricos antes das aplicações e 15 dias após a última aplicação.

Parâmetros avaliados	Paciente 1		Paciente 2		Paciente 3		Paciente 4	
	Antes	Depois	Antes	Depois	Antes	Depois	Antes	Depois
<b>Perimetria da cintura (cm)</b>	94,0	90,0	92,0	88,5	93,0	89,5	93,0	88,0
<b>Perimetria umbilical (cm)</b>	100,0	99,0	97,5	95,0	110,5	90,5	106,0	101,0
<b>Perimetria infra umbilical (cm)</b>	110,5	106,5	99,5	96,5	115,5	104,0	112,5	106,5
<b>Adipometria supraumbilical</b>	20	19	20	19	30	20	29	25
<b>Adipometria infraumbilical</b>	29	19	25	20	30	20	32	25
<b>Peso (kg)</b>	88,9	89,1	80	80	87,7	88,6	90,7	91,2

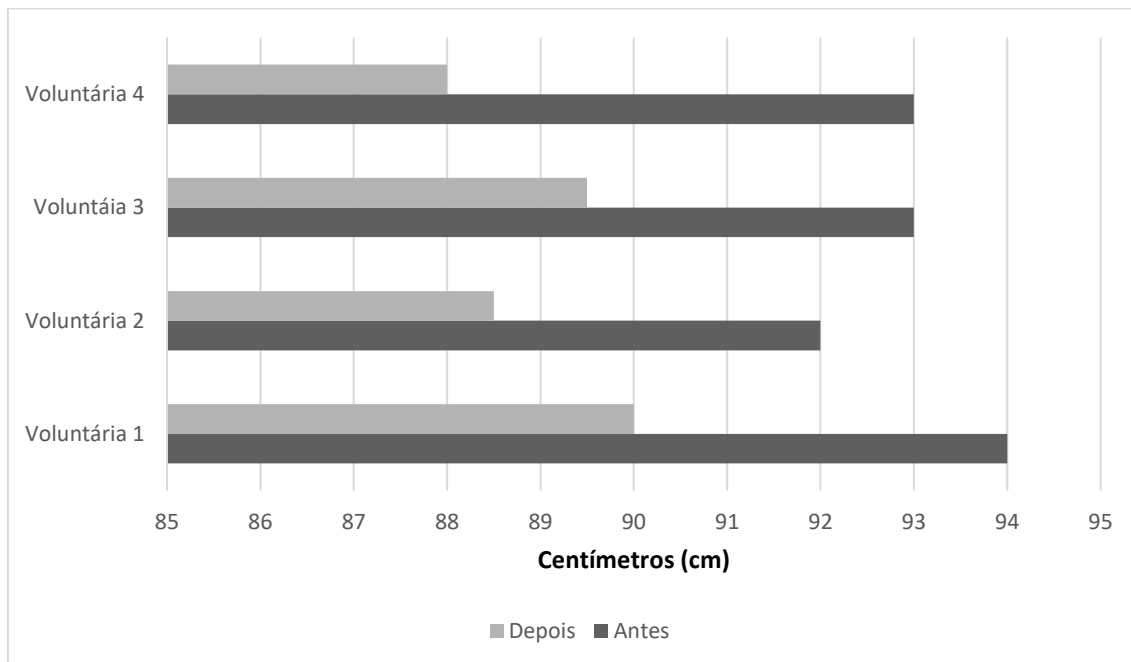
Na figura 4, observa-se o antes e depois das medidas na região umbilical das voluntárias, onde a voluntária 3 obteve a maior diferença, com redução de 20 centímetros, podemos salientar que ela fazia atividade física com acompanhamento profissional mais intensa e dieta alimentar com acompanhamento nutricional, o que pode ter contribuído para maior perda de medidas e a voluntária 1 obteve a menor diferença, com redução de apenas 1 centímetro. A voluntária 1 relatou estar em seu período menstrual no dia em que as medidas finais foram coletadas.



**Figura 4.** Comparação da perimetria da região umbilical das pacientes antes das aplicações e após 15 dias da última aplicação.

Segundo Jappe e Gardiner, as alterações no metabolismo hídrico ocorridas durante o período menstrual, se manifestam como dores abdominais, mastalgia e ganho de massa corporal, assim, representando um dos principais responsáveis por interferir na imagem corporal da mulher (10).

Ao observar a figura 5, podemos afirmar que as voluntárias reduziram em média 0,4 centímetros de cintura, o que se justifica pela ação lipolítica dos princípios ativos aplicados. Os ativos lipolíticos mais utilizados para o tratamento da lipodistrofia localizada são: as metilxantinas (cafeína, teofilina, aminofilina, etc.), o retinol, a L-Carnitina, as fosfa-tidilcolina, o ácido desoxicólico, os agonistas  $\alpha$ -adrenérgicos e os agonistas  $\beta$ -adrenérgicos. Alguns ativos com silícios, iodos orgânicos e L-Carnitina também são usados, pois melhora a circulação, a metabolização de gorduras e estimulam a produção de colágeno (11).



**Figura 5.** Comparação da perímetro da cintura das pacientes antes das aplicações e após 15 dias da última aplicação.

A aplicação dos ativos lipolíticos via intradermoterapia tem demonstrado maior eficácia na redução das circunferências corporais em relação ao tecido adiposo (12). Estudo realizado por Maia e colaboradores comparando a intradermoterapia pressurizada e a convencional, mostrou que ambas as técnicas utilizando ativos da (Mezzo Dermocosméticos™) composta por cafeína, planta carnívora, Actigym™ e Lipoxyn™.obtiveram melhores resultados quando comparadas ao grupo controle que usaram apenas solução salina. Porém, ao comparar os dois grupos tratados, observou que a intradermoterapia pressurizada apresentou melhores resultados que o método convencional com agulhas (13).

Esse resultado pode ter ocorrido em consequência à forma como a substância ativa foi administrada. No momento em que a aplicação de agulha é usada, a substância tende a ser retida no ponto onde foi injetada, com sua dispersão reduzida. Já a aplicação pressurizada, realiza a entrega das doses lipolíticas de forma padronizada, obtendo respostas graças ao espalhamento tecidual dos ativos, conseguindo evitar efeitos indesejáveis causados pela técnica manual. Outro benefício relatado, é que a técnica pressurizada, torna as aplicações menos dolorosas, devido à tensão da pele que é mantida estável enquanto a substância é aplicada (14,15).

## CONSIDERAÇÕES FINAIS

A intradermoterapia convencional e pressurizada quando utilizada para administração de ativos lipolíticos proporcionaram a redução da lipodistrofia localizada na região abdominal. Porém, com a intradermoterapia pressurizada

houve maior redução da lipodistrofia localizada evidenciada pela redução medidas na perimetria umbilical e infra umbilical, assim como, na adipometria supra umbilical.

## REFERÊNCIAS

- (1) SBCP, Sociedade Brasileira de Cirurgia Plástica. 2017. Estética: procura por procedimentos não cirúrgicos aumenta 390%. Disponível no em: <http://www2.cirurgiaplastica.org.br/2017/10/27/estetica-procura-por-procedimentos-nao-cirurgicos-aumenta-390/>. Acesso em 06/04/2022.
- (2) UNIFAL, Universidade Federal de Alfenas. Histologia Interativa-Tecido Adiposo. Disponível em: <https://www.unifal-mg.edu.br/histologiainterativa/tecido-adiposo/>. Acesso em: 06/04/2022.
- (3) MACCARI, F. L. R. Avaliação de um protocolo de tratamento para rejuvenescimento facial associando cosmético, eletroestimulação e mecanotransdução. Araraquara: [s.n.], 2019. Xix+181 f.: il.
- (4) MACHADO, A.T.O.M. et al. Benefícios da Massagem Modeladora na Lipodistrofia Localizada. Revista Multidisciplinar e de Psicologia. v. 11, n. 35, p. 1-12, 2017.
- (5) DAMACENO, D. G. S. Mesoterapia como tratamento para gordura localizada: uma revisão da literatura. BRASÍLIA, 2018. Disponível em: <https://repositorio.uniceub.br/jspui/bitstream/prefix/13074/1/21550425.pdf> Acesso em: 10/04/2022.
- (6) HERREROS, F.O.C.; VELHO, P.E.N.F.; MORAES, A.M. Mesoterapia: uma revisão bibliográfica. Anais Brasileiros de Dermatologia. Campinas. v. 86, n. 1, p. 96-101, Maio, 2011.
- (7) AL-KAF, A. G. A.; OTHMAN, A. M. A Review On Needle Free Injections. Universal Journal of Pharmaceutical Research. 2017, 2(2), 1-5. Disponível em: [https://www.researchgate.net/publication/316939986\\_A\\_REVIEW\\_ON\\_NEEDLE\\_FREE\\_INJECTIONS](https://www.researchgate.net/publication/316939986_A_REVIEW_ON_NEEDLE_FREE_INJECTIONS). Acesso em: 12/04/2022.

(8) MOHAMED, M. S. E. M.; EL-DESOKY, M. T. M.; MOHAMED, A. E. M. Cavitation Radio Frequency Versus Mesotherapy On Abdominal Adiposity. The Swedish Journal of Scientific Research ISSN: 2001-9211.Vol. 2. Issue 3. March. 2015. Disponível em: <https://oaji.net/articles/2015/1264-1425557323.pdf>. Acesso em 11/04/2022.

(9) MAIA, R.R. et al. Comparative Study of Intradermotherapy With Pressurized Injection System and Needles. The American Journal of Cosmetic Surgery. 2021. Disponível em: <https://patriciafroes.com.br/gestao/files/publicacao/arquivo/220/0748806821990167.pdf>. Acesso em: 05/04/2022.

(10) JAPPE LM, GARDNER RM. Body-image perception and dissatisfaction throughout phases of the female menstrual cycle. Percept Mot Skills. 2009; 108(1): 74-80.

(11) SANTOS IM, ET AL. Hidrolipodistrofia ginoide: aspectos gerais e metodologias de avaliação da eficácia. Arquivos Brasileiros de Ciências da Saúde. 2011;36(2):85-94

(12) DAVIS DS, BOEN M, FABI SG. Cellulite: Patient Selection and Combination Treatments for Optimal Results- A Review and Our Experience. Dermatol Surg. 2019;45(9):1171-1184.

(13) MAIA RR, SILVA RMV, MEYER PF, et al. Effects of the intradermotherapy with pressurized injection system in the treatment of localized abdominal fat. Int J Adv Res. 2020;8(2):113-124.

(14) BRITTA K. Illustrated Atlas of Esthetic Mesotherapy. In: Sattler G, ed. Quintessence Publishing; 2012. Disponível em: [https://www.mesotherapie-shop.de/media/pdf/ed/e2/0c/Illustrated\\_Atlas\\_of\\_Esthetic\\_MesotherapyEnglisch.pdf](https://www.mesotherapie-shop.de/media/pdf/ed/e2/0c/Illustrated_Atlas_of_Esthetic_MesotherapyEnglisch.pdf)

(15) RAVI AD, SADHNA D, NAGPAAL D, CHAWLA L. Needle free injection technology: a complete insight. Int J Pharm Investig. 2015;5(4):192-199.