



III SIMPÓSIO DE IMERSÃO EM PATOLOGIA VETERINÁRIA



Lesões por parasitismo de nematódeo compatível com *Oxyspirura mansonii* (Nematoda, Thelaziidae) em um Anu-branco (*Guira guira*):

Relato de Caso

João Ricardo Sales Rocha Filgueiras¹, Maria Clara Morais Câmara¹, Fernanda Cristina Macêdo Rondon¹, Fernanda Menezes de Oliveira e Silva¹, Marília de Oliveira Taumaturgo¹, Belise Maria de Oliveira Bezerra^{1,2}

¹Universidade de Fortaleza (UNIFOR), Centro de Ciências da Saúde (CCS), Medicina Veterinária.

²Universidade Estadual do Ceará (UECE), Centro de Educação, Ciências e Tecnologia da Região dos Inhamuns (CECITEC), Medicina Veterinária.

E-mail: joaoricardofilgueiras@gmail.com

RESUMO

Oxyspirura mansonii é um nematódeo que parasita estruturas oculares de aves após ingestão de insetos contendo larvas infectantes, que migram até o olho e causam lesões. Este relato descreve as alterações em um anu-branco, no qual a necropsia revelou aumento do volume ocular, hiperemia conjuntival e parasito vivo sob a membrana nictitante. A microscopia confirmou fêmea grávida e, histologicamente, observaram-se edema palpebral, hemorragia, congestão vascular e infiltrado heterofilico difuso, compatíveis com blefaroconjuntivite parasitária. Mesmo com baixa carga parasitária, as lesões foram intensas, indicando influência do sítio de infecção na gravidade e destacando a relevância diagnóstica e epidemiológica desse helminto em aves silvestres.

Palavras-chave: *Cuculiformes*. Doenças Parasitárias. Helmintíase. Ornitopatologia.

Financiamento: Não se aplica.

INTRODUÇÃO

Os anu-brancos (*Guira guira*) são aves pertencentes à família *Cuculidae*, amplamente distribuídas no Brasil, onde interagem com diversas espécies. Estudos sobre a helmintofauna esclarecem a diversidade alimentar desses animais, que incluem em sua dieta onívora e oportunista, bagas, pequenos vertebrados e artrópodes como



III SIMPÓSIO DE IMERSÃO EM PATOLOGIA VETERINÁRIA



baratas. Dentre os principais nematóides que acometem os olhos desses animais estão a *Aprocta brevipenis* e os pertencentes ao gênero *Oxyspirura* (3, 10).

Oxyspirura mansonii é um parasito reconhecido por infectar estruturas oculares de aves domésticas e silvestres. Esse nematódeo de pequeno porte pertence à família *Thelaziidae* e é considerado cosmopolita, com ocorrência predominante em regiões tropicais, onde condições ambientais favorecem sua transmissão (5). Nessa espécie, tanto machos quanto fêmeas estão presentes na infecção dos sacos conjuntivais, sob a membrana nictitante e ductos nasolacrimais, causando conjuntivite, blefaroespasma, epífora e redução da acuidade visual (6).

O ciclo de vida de *O. mansonii* é heteroxênico e envolve as aves como hospedeiras definitivas e a barata *Pycnoscelus surinamensis* como hospedeira intermediária. A infecção ocorre quando a ave ingere o artrópode contendo larvas infectantes e essas se desenvolvem no trato digestório, migrando do esôfago para a região ocular por meio dos ductos nasolacrimais, onde atingem a maturidade sexual. Os ovos produzidos são conduzidos pelos mesmos ductos até a faringe, deglutidos, passam pelo trato gastrointestinal e são eliminados nas fezes, permitindo a continuidade do ciclo. Os ovos deste parasito são ovais, com casca grossa e larvados (6, 8).

Por sua ampla distribuição, os anu-brancos podem atuar como potenciais disseminadores de parasitoses para outras aves que compartilham o mesmo ambiente, o que torna relevante a caracterização das enfermidades que esses animais podem adquirir ou transmitir, tanto para a fauna silvestre quanto para aves domésticas. Embora esse parasito seja mais relacionado a *Galliformes*, e pouco relatado em aves silvestres, o conhecimento de suas características patológicas é fundamental para a medicina da conservação (5, 9). Assim, o presente trabalho tem como objetivo relatar as lesões oculares associadas ao parasitismo por *Oxyspirura mansonii* em um anu-branco.

RELATO DE CASO

Em fevereiro de 2025, uma fêmea de anu-branco (158 g) foi atendida em um hospital veterinário escola em Fortaleza/CE após ser resgatada, onde encontrava-se apática e incapaz de se locomover. Mesmo com o resgate imediato, o animal veio a óbito antes que qualquer intervenção clínica e foi encaminhado para avaliação



III SIMPÓSIO DE IMERSÃO EM PATOLOGIA VETERINÁRIA



necroscópica. No exame externo, observou-se escore corporal satisfatório (3/5), com cobertura completa de penas, porém repletas de ectoparasitas. Não foram identificadas fraturas ou luxações em membros. A principal alteração foi a assimetria do globo ocular esquerdo, hiperemia conjuntival difusa e protrusão parcial da membrana nictitante, de aspecto opacificado e recoberta por exsudato mucoso amarelado. Durante a avaliação do órgão, identificou-se um pequeno parasito ainda vivo localizado sob a membrana nictitante, o qual foi removido e encaminhado para análise. O globo ocular também foi coletado, fixado em formalina a 10% e submetido a processamento histopatológico pela técnica convencional de hematoxilina e eosina (HE).

A análise microscópica revelou um parasito com cápsula bucal dividida em duas porções distintas, oviduto repleto de ovos larvados de casca grossa e lisa, e aparelho reprodutor com padrão opistodélfico, tendendo à prodelfia, além de abertura vulvar localizada na região posterior do corpo, próxima à abertura anal. O conjunto dos achados morfológicos, aliado ao sítio de infecção observado, é compatível com exemplar de fêmea gravídica de *Oxyspirura mansoni*. Não foi encontrado nenhum outro parasito no olho do animal acometido, sendo atribuída uma carga parasitária pequena.

A avaliação histopatológica do olho parasitado evidenciou edema palpebral difuso acentuado, associado a hemorragia multifocal e intenso infiltrado inflamatório misto, composto predominantemente por heterófilos, distribuído de maneira difusa pelos tecidos perioculares. Na túnica vascular, observou-se hemorragia coroideana, acompanhada de hiperemia e extravasamento eritrocitário. A retina apresentava-se com suas camadas bem divididas, mas apresentaram alguns pequenos focos de hemorragia vítrea. O pécten ocular apresentava arquitetura preservada, sem alterações significativas. O conjunto dos achados histopatológicos é compatível com blefaroconjuntivite intensa associada ao parasitismo por *O. mansoni*.

DISCUSSÃO

O presente relato descreve infecção ocular por *O. mansoni* em *G. guira*, reforçando o potencial desse nematódeo como agente etiológico de processos inflamatórios oculares em aves silvestres. Além de atuar como importante causa de blefaroconjuntivite nessas espécies, a detecção desse helminto no indivíduo aqui



III SIMPÓSIO DE IMERSÃO EM PATOLOGIA VETERINÁRIA



descrito destaca a relevância do ciclo silvestre na manutenção e disseminação de parasitoses de impacto sanitário, com possíveis implicações para a saúde e o bem-estar animal, inclusive em contextos de produção avícola (5).

O animal aqui relatado apresentou aumento de volume devido ao edema e hemorragia intensa, além de blefaroconjuntivite decorrente da irritação pela presença de uma fêmea de *O. mansoni*, sendo confirmado o sexo pela presença de oviduto e ovos no verme (Figura ¹ A, B, C e D). A patogênese das lesões oculares associadas ao parasitismo por *O. mansoni* está diretamente relacionada à ação mecânica e antigênica exercida pelo nematódeo sobre os tecidos oculares. Do ponto de vista fisiopatológico, essa espécie apresenta espículas, que permanecem em contato com a membrana nictitante e o saco conjuntival, além de produtos metabólicos que ativam a resposta imunológica (2, 6). Ao alcançar o olho e movimentar-se nesse microambiente, o parasito provoca microtraumas repetitivos que desencadeiam resposta inflamatória ativa e irritação contínua do epitélio. Esses danos mecânicos favorecem a formação de edema e focos hemorrágicos, além de intensificarem a resposta inflamatória local (8).

Embora não tenham sido identificados outros parasitos na amostra ou nas secções histológicas que pudessem agravar o quadro, as lâminas revelaram hemorragia multifocal e extravasamento eritrocitário na região palpebral (Figura ¹ E e F), achados que sustentam a ocorrência de microtraumas mecânicos locais. O infiltrado inflamatório misto observado (Figura ¹ F) indica processo inflamatório agudo ativo, compatível com estímulo irritativo contínuo decorrente da movimentação do parasito e da ação antigênica de seus produtos sobre o epitélio conjuntival. Observou-se ainda hemorragia coroideana acentuada (Figura ¹ G e H), possivelmente associada a lesões traumáticas locais que podem ter favorecido a difusão de sangue entre a barreira hemato-ocular, contribuindo para aumento da pressão intraocular e, conseqüentemente, para a alteração de volume do globo ocular e prejuízo da acuidade visual (7).

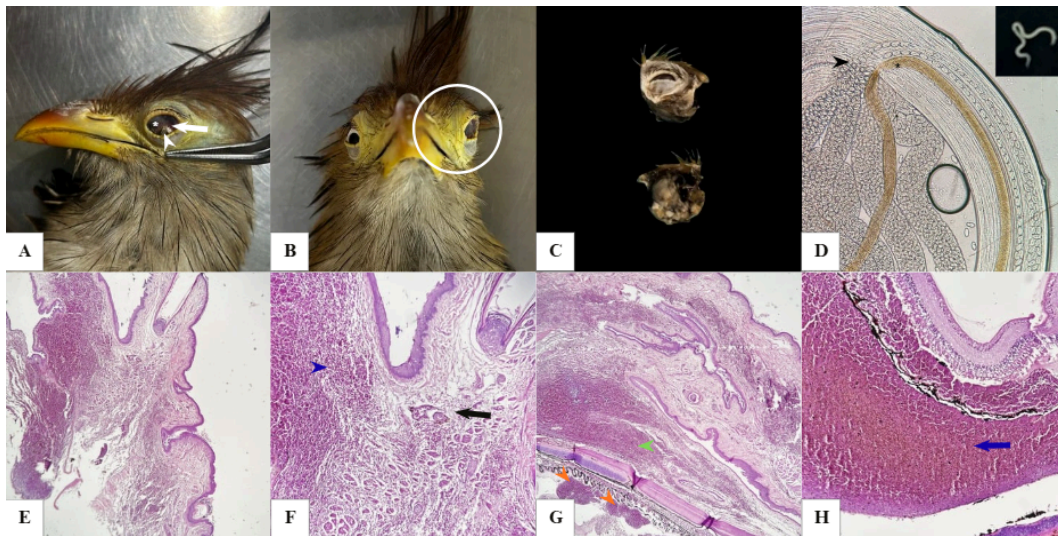


Figura 1: Lesões por *O. mansoni*: (A) Olho esquerdo com proptose da terceira pálpebra (asterisco), exsudato mucoso amarelado (ponta de seta branca) e hiperemia conjuntival (seta branca); (B) Assimetria ocular do lado esquerdo (círculo); (C) Olho esquerdo retirado do animal; (D) Fêmea de *O. mansoni* apresentando oviduto (ponta de seta preta) e esôfago paralelo (asterisco preto); (E) Pálpebra exibindo padrões de inflamação (4x, HE); (F) Edema difuso (seta preta) e intensa hemorragia (ponta de seta azul) (10x, HE); (G) pontos de hemorragia vítrea (pontas de seta laranja) e intensa hemorragia no tecido subjacente (ponta de seta verde) (4x, HE); (H) Hemorragia coroideana (seta azul) (10x, HE).

Mesmo com baixa carga parasitária, evidenciada pela presença de apenas um espécime, houve lesões significativas, sugerindo que a localização do nematóide pode exercer papel mais relevante que a intensidade da infecção na determinação da gravidade das lesões, achados esses que vão contra alguns autores que descrevem essa parasitose em aves domésticas (4, 5). O ciclo envolvendo artrópodes como hospedeiros intermediários reforça a importância ecológica dessa helmintose, especialmente em aves com dieta oportunista, como *G. guira*, que podem atuar como potenciais disseminadores do parasito no ambiente, uma vez que estudos recentes indicam a presença desse helminto como agente causador de larva migrans cutânea em humanos (1).

CONCLUSÃO

A intensidade das lesões oculares observadas, mesmo diante de baixa carga parasitária, sugere que fatores locais, como sítio de fixação e resposta imune individual, podem exercer papel determinante na gravidade das lesões em aves silvestres.



III SIMPÓSIO DE IMERSÃO EM PATOLOGIA VETERINÁRIA



REFERÊNCIAS

1. DOANH, P.; HIEN, H.; DUNG, B.; NAWA, Y. First confirmation of the chicken eyeworm, *Oxyspirura mansoni*, as a causative pathogen of human cutaneous larva migrans by morphological and molecular evidence. **Parasitology Research**, v. 124, n. 5, p. 46. 2025.
2. FERNANDES, D. C.; ETO, S. F.; SILVA CLAUDIANO, G.; MARCUSSO, P. F.; LOUREIRO, B. A. Biologia do sistema imune de aves. **Ensaio e Ciência: Ciências Biológicas, Agrárias e da Saúde**, v. 17, n. 5, p. 131-140. 2013.
3. MELO-JÚNIOR, T. A.; DE VASCONCELOS, M. F.; FERNANDES, G. W.; MARINI, M. A. Bird species distribution and conservation in Serra do Cipó, Minas Gerais, Brazil. **Bird Conservation International**, v. 11, n. 3, p. 189-204. 2001.
4. MENEZES, R. C.; MATTOS, D. G.; TORTELLY, R. Frequência e patologia das infecções causadas por nematóides e cestóides em galinhas-d'angola (*Numida meleagris* Linnaeus, 1758) criadas extensivamente no estado do Rio de Janeiro, Brasil. **Revista Brasileira de Ciência Veterinária**, v. 8, n. 1, p. 35-39. 2001.
5. PALERMO, M. M. R. P.; TAVARES, D. C.; CASARI, B. C.; LANDGRAF, G. D. V.; NEVES, M. H. D. O. Os tratamentos de aves infectadas por *Oxyspirura Mansoni* na cidade de Itupeva-SP: Abordagens Terapêuticas no Controle da verminose ocular. **REVERTE-Revista de Estudos e Reflexões Tecnológicas da Fatec Indaiatuba**, v. 22, n. 21, p. 28-38. 2025.
6. PINTO, R. M.; MENEZES, R. C.; GOMES, D. C. First report of five nematode species in *Phasianus colchicus* Linnaeus (Aves, Galliformes, Phasianidae) in Brazil. **Revista Brasileira de Zoologia**, v. 21, n. 4, p. 961-970, 2004.
7. PRINS, M.; GRECO, T.; ALEXANDER, D. GIZA, C. C. The pathophysiology of traumatic brain injury at a glance. **Disease models & mechanisms**, v. 6, n. 6, p. 1307-1315, 2013.
8. SANTOYO-DE-ESTÉFANO, F. A.; ESPINOZA-LEIJA, R. R.; ZÁRATE-RAMOS, J. J.; HERNÁNDEZ-VELASCO, X. Identification of *Oxyspirura mansoni* (Spirurida: Thelaziidae) in a free-range hen (*Gallus gallus domesticus*) and its intermediate host, Surinam cockroach (*Pycnoscelus surinamensis*) in Monterrey, Nuevo Leon, Mexico. **Acta zoológica mexicana**, v. 30, n. 1, p. 106-113. 2014.
9. SILVA, M. L. G.; OLIVEIRA, B. S.; SOUZA, R. A. M. Medicina da conservação: uma frente de luta por justiça socioambiental. **Revista Brasileira**



III SIMPÓSIO DE IMERSÃO EM PATOLOGIA VETERINÁRIA



de Educação Ambiental (RevBEA), v. 20, n. 4, p. 197-220, 2025.

10. VICENTE, J. J.; RODRIGUES, H. D. O.; GOMES, D. C.; PINTO, R. M. Nematóides do Brasil. Parte IV: nematóides de aves. **Revista Brasileira de Zoologia**, v. 12, n. 1, p. 1-273. 1995.