OS EFEITOS DO PLASMA RICO EM PLAQUETAS ASSOCIADO À VITAMINA C E ZINCO EM LESÃO EPITELIAL EM *RATTUS NORVEGICUS*

Matheus Gaspar De Miranda, David Wesley Ribeiro Muniz, José Campelo De Sousa Neto, Renan Roberto Rodrigues Reis, Esmeralda Maria Lustosa Barros, Francisco Laurindo Da Silva

Resumo: O processo de cicatrização é essencial para a restauração do epitélio que é constantemente submetido a lesões[1]. Plasma Rico em Plaquetas (PRP), que é rico em fatores de crescimento celular como fator de crescimento transformador beta (TGF-β) e o derivado das plaquetas (TGF-β), atua no processo de cicatrização pela secreção e formação de colágeno[2]. A vitamina C e o zinco têm importância no processo se cicatrização por auxiliar a formação de pró-colágeno e estimular a mitose celular e replicação de fibroblastos, respectivamente[3,4]. OBJETIVO: Analisar a eficácia na regeneração de tecidos epiteliais através da utilização do PRP associado a vitamina C e zinco em *Rattus norvegicus*. MATERIAL E MÉTODOS: Estudo quantitativo do tipo experimental, aprovado pela Comissão de Ética de Utilização de Animais (CEUA) da Faculdade Integral de Diferenciais (FACID/Wyden), de acordo com a opinião nº 019/2012. A população de animais, do sexo masculino, foi dividida em três grupos, submetidos a lesão na região dorsal de 2 cm de diâmetro, grupo I (controle), grupo II (tratado com PRP) e grupo III (tratados com PRP associado com ZnS e Vitamina C) durante sete dias de pesquisa, então feita a análise macroscópica da lesão e histopatológica. RESULTADOS: Nas análises macroscópicas e microscópicas das lesões, observou-se que o grupo I (controle) teve uma redução significativa na área da ferida, inflamação aguda e discreta repitelização; no grupo II (PRP) apresentou menor redução da ferida, inflamação mais branda e maior repitelização quando comparado ao grupo I; já no grupo III (PRP associado ao gel de vitamina C mais sulfato de zinco), houve um aumento considerável no tamanho da lesão com inflamação aguda grave no nível subepitelial. CONCLUSÃO: Assim, a combinação de PRP com vitamina C e zinco não teve eficácia confirmada, com a presença de sinais inflamatórios significativos que evoluíram com piora.

Palavras-chaves: Cicatrização. Plasma Rico em Plaquetas. Vitamina C. Zinco.

REFERÊNCIAS

BOGLIOLO L, BRASILEIRO FILHO G. **Patologia**. 8. ed. Rio de Janeiro, Guanabara Koogan, 2011.

SOUZA MV, PINTO JO, COSTA MBM, ALVES MS, SILVA MO, MARTINHO KO, FIETTO LG. Expressão gênica do colágeno em feridas cutâneas de equinos tratados com plasma rico em plaquetas. **Pesq. Vet. Bras.** n: 34, v: 3, p: 233-240, 2014.

COX MM, LEHNINGER AL, NELSON DL. **Princípios de Bioquímica**. 5. ed. São Paulo: Sarvier, 2011.

BOTTONI A, BOTTONI A, RODRIGUES RC, CELANO RMG. Papel da nutrição na cicatrização. **Revista Ciência em Saúde**, São Paulo, n: 1, v: 1, p: 1-5, 2011.

ANEXOS

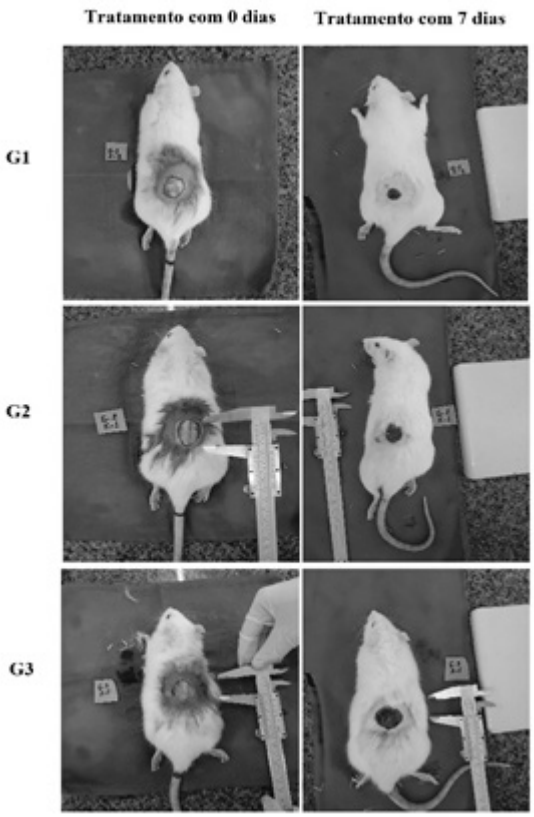

Figura I: Avaliação macroscópica e evolução das lesões por grupo de tratamento. Coluna um: tratamento com 0 dias; coluna dois, tratamento com 7 dias; GI: controle; GII: PRP; GIII: PRP associado a Gel de Vitamina C mais Sulfato de Zinco a 10%.

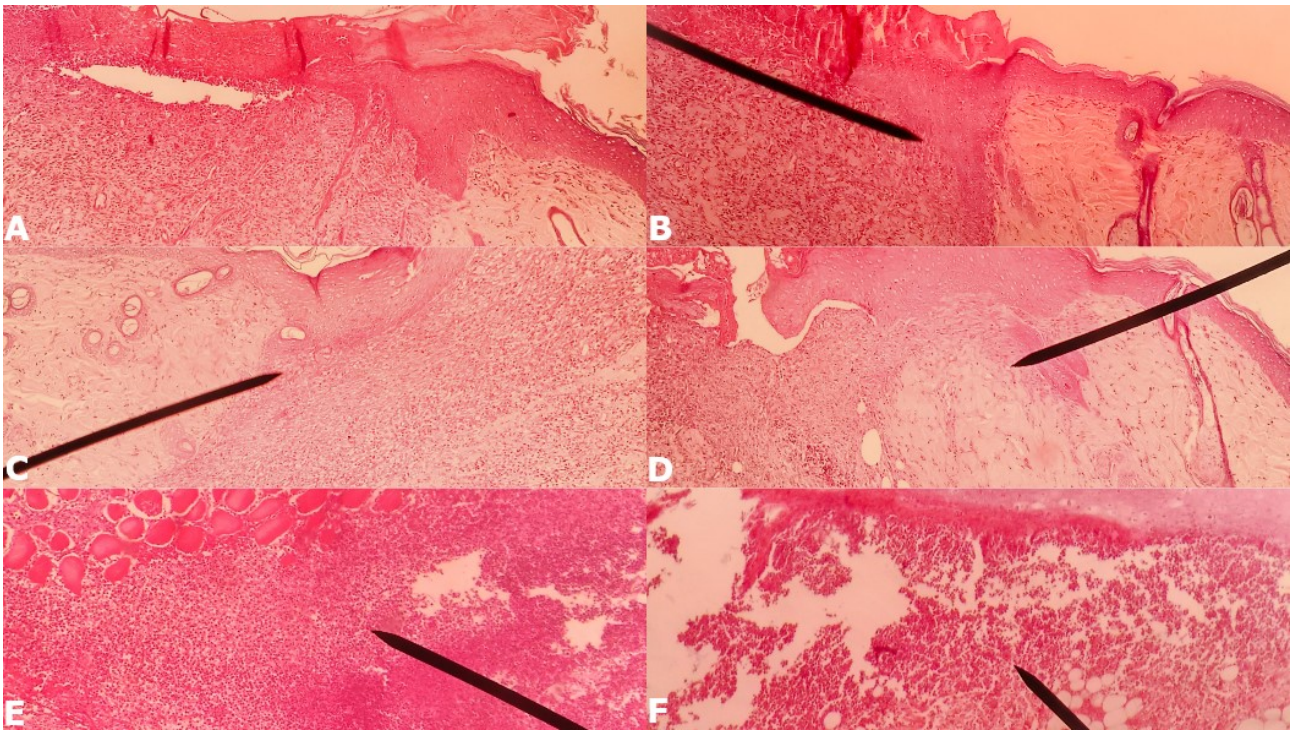

Figura II: Fotomicrografia da ferida cutânea dos grupos tratados com sete dias. A: grupo controle, presença de inflamação alta e discreta repitelização (MO. Aumento de 10x H.E); B: grupo controle com repitelização discreta (seta, MO. Aumento de 10x H.E); C e D: grupos tratados com PRP, presença de moderada repitelização (seta, MO. Aumento de 10x H.E) e angiogênese; E e F: grupos tratados com PRP, vitamina C e zinco, presença de inflamação aguda acentuada com lesão subepitelial e discreta angiogênese (seta, MO. Aumento de 10x H.E).