IX SINMCA
IX Simpósio do Noroeste Mineiro de Ciências Agrárias e
VIII Semana Acadêmica
25 a 27 de novembro de 2025

Preparação e leitura de lâmina histológica com a bolsa cloacal de galinha poedeira

Cássia Susany Pereira Chaves [1,*], Beatriz de Souza Silva Urib [1], Natália Cristina Moreira [1], Leticia Serena Costa dos Santos [1], Carlos Augusto dos Santos Sousa [2] e Heloisa Maria Falcão Mendes [2]

[1] *Graduando em Medicina Veterinária - Universidade Federal dos Vales do Jequitinhonha e Mucuri – UFVJM, Unaí-MG*
[2] *Professor (a) adjunto (a), UFVJM, Unaí/MG*

***E-mail do autor principal:** cassia.chaves@ufvjm.edu.br

RESUMO EXPANDIDO

INTRODUÇÃO

A histologia consiste no estudo microscópico da morfologia e composição dos tecidos permitindo a visualização da organização dos sistemas corporais (Junqueira e Carneiro, 2023). A histologia é de suma importância para o ensino da Medicina Veterinária contribuindo para a formação profissional de qualidade.

Ao longo do tempo diversas técnicas histológicas foram aperfeiçoadas para a preservação de tecidos de organismos vivos, de maneira que ficassem mais próximos ao estado natural para estudo (Torres *et al.*, 2023). Por outro lado, a preparação de lâminas histológicas envolve várias etapas distintas (Junqueira e Carneiro, 2023) e nem todo estudante tem a oportunidade de executá-las durante sua formação acadêmica.

Este trabalho foi desenvolvido no âmbito de uma atividade acadêmica de ensino, com o intuito de proporcionar aos estudantes, a oportunidade de conhecerem e executarem todas as etapas envolvidas na preparação e leitura de uma lâmina histológica no Instituto de Ciências Agrárias da UFVJM.

O objetivo foi descrever a preparação histológica da bolsa cloacal de aves comerciais poedeiras, que passaram a compor o acervo de lâminas do Laboratório de Histologia Veterinária da UFVJM/Campus Unaí.

MATERIAL E MÉTODOS

A ave utilizada no estudo identificada como Ave 2 foi proveniente de uma granja comercial de postura (Granja KR) no Estado de Minas Gerais. A ave pertencia à linhagem Hy-line W36. A ave foi eutanasiada na granja de origem, por motivo de baixa produção e seu cadáver foi doado à UFVJM para fins de estudo e pesquisa.

Ainda na granja comercial procedeu-se à necropsia da ave, momento no qual foram coletados diversos órgãos para a futura preparação de lâminas histológicas, dentre eles, a bolsa cloacal.

Os fragmentos de tecido foram acondicionados em frascos herméticos contendo formaldeído tamponado a 4% para fixação. Em seguida, este material biológico foi transportado para a UFVJM para ser processado histologicamente.

As etapas do processamento histológico incluíram a 1) necropsia e coleta do material, 2) fixação, 3) clivagem, 4) processamento histotécnico (desidratação, clarificação, impregnação em parafina), 5) inclusão em blocos de parafina, 6) microtomia, 7) coloração e 8) montagem da lâmina.

No Laboratório de Anatomia Animal da UFVJM os tecidos já fixados por no mínimo 48 horas em formaldeído foram cortados em segmentos menores com auxílio de bisturi, identificados e armazenados em cassetes histológicos, etapa esta denominada clivagem. Em seguida, procedeu-se o processamento histotécnico automático com auxílio de processador automático de tecidos, modelo PT05TS.

No Laboratório de Histopatologia, o processador automático de tecidos realizou automaticamente as três etapas do processamento histotécnico, quais foram: desidratação, clarificação e impregnação em parafina. A desidratação do tecido foi através do mergulho dos cassetes histológicos contendo tecidos por 90 minutos em álcool etílico a 70%, 80%, 90%, álcool absoluto I e álcool absoluto II. Seguiu-se o clareamento dos tecidos em xilol I e xilol II e impregnação dos tecidos em parafina I e II. Após o processamento histotécnico, os cassetes foram retirados do processador automático de tecidos e os

fragmentos de tecido foram incluídos em blocos de parafina utilizando-se o equipamento inclusora modelo CI 2014 e moldes de silicone em formato de cubos (Figura 1).



Figura 1 - Blocos de parafina contendo tecidos incluídos

A próxima etapa foi a microtomia, para a qual utilizou-se o micrótomo modelo MRP 2015 ajustado em 5 µm. As fitas de parafina contendo o corte histológico foram capturadas com auxílio de pinça comum e colocadas sobre a água previamente aquecida em banho-maria histológico a temperatura de aproximadamente 50ºC.

Procedeu-se à captura dos finos cortes de tecido ("pescagem") e fixação deles em lâmina histológica de vidro limpa e identificada com a amostra que estava sendo obtida. As lâminas foram deixadas para secar naturalmente. Após secarem, as lâminas foram submetidas ao calor, utilizando-se estufa com circulação e renovação modelo SL-102, à temperatura de 60ºC por aproximadamente 1 hora.

Em seguida, realizou-se a coloração da lâmina com os corantes Hematoxilina e Eosina (HE). O protocolo utilizado para a coloração de HE iniciou-se com a desparafinação da lâmina em soluções de xilol I e depois em xilol II, com duração de 5 minutos em cada solução. Após, as lâminas foram mergulhadas em álcool etílico absoluto I, II, 90%, 80%, 70% e em água destilada, cada etapa também com duração de 5 minutos. Finalmente foi feita a coloração propriamente dita, onde as lâminas foram mergulhadas em hematoxilina por 1 minuto e 30 segundos. Decorrido o tempo, as lâminas foram lavadas em água corrente de torneira por 10 minutos, escorridas e mergulhadas em eosina por 10 minutos. Por fim foi feita uma rápida desidratação novamente, apenas com mergulhos rápidos.

As lâminas foram colocadas para secar e posteriormente mergulhadas em xilol para montagem com o uso de entellan e lamínula limpa. Uma vez concluída a montagem das lâminas, elas foram analisadas ao microscópio óptico nos aumentos de 4x, 10x, 40x e 100x (neste caso, com óleo de imersão).

RESULTADOS E DISCUSSÃO

A obtenção de lâminas histológicas de qualidade esteve diretamente relacionada à correta execução de todas as etapas do processamento dos tecidos. A necropsia e a coleta da bolsa cloacal foram realizadas imediatamente após a eutanásia do animal, o que permitiu a preservação da arquitetura original do tecido, minimizando as alterações *post-mortem* (Lemos *et al*, 2023).

A fixação em formol tamponado a 4% foi fundamental para interromper os processos de decomposição e putrefação do órgão (Torres et al., 2023). A clivagem dos tecidos em fragmentos menores foi feita com cuidado, para que os cortes coubessem nas lâminas histológicas sem comprometer a integridade dos tecidos.

Durante o processamento histotécnico, a desidratação removeu a água do tecido de forma gradual, evitando alterações morfológicas e artefatos técnicos, já que água e parafina não se misturam. A clarificação eliminou o álcool gradualmente, permitindo a entrada da parafina no tecido, já que xilol e parafina são miscíveis entre si. A impregnação com parafina conferiu rigidez para a inclusão dos blocos, essenciais para obtenção de cortes de qualidade. Antes da microtomia, os blocos de parafina foram resfriados em placa de gelo modelo PR-16 para facilitar o corte. As seções foram cortadas com espessura de 5 µm para posterior análise microscópica. Após a microtomia e secagem, as lâminas foram submetidas à estufa a 60ºC por 1 hora para que o tecido cortado se fixasse firmemente à lâmina (Torres et al., 2023).

Na coloração, a remoção da parafina foi realizada com uso de xilol, seguida da hidratação do tecido, necessária para a penetração dos corantes diluídos em água. A hematoxilina, corante básico, corou os núcleos celulares em roxo, enquanto a eosina, corante acidófilo, corou a matriz extracelular e o citoplasma em vermelho/rosa. Após a coloração, houve nova desidratação da lâmina com o fragmento de tecido em álcool etílico, pois o meio de montagem utilizado para montar a lâmina não é miscível em água. A montagem final com entellan e lamínula de vidro protegeu os cortes e garantiu a conservação para análises a longo prazo (Torres et al., 2023).

A bolsa cloacal, também conhecida como Bursa de Fabricius (Figura 2), é um órgão linfóide exclusivo das aves, responsável pela maturação dos linfócitos B que se originam-se da medula óssea,

e são fundamentais para a imunidade humoral nestes animais. A bolsa cloacal é localizada na parede dorsal da cloaca, e sofre involução com a maturidade sexual (Figura 3) (König e Liebich, 2021; Eurell e Frappier, 2006).

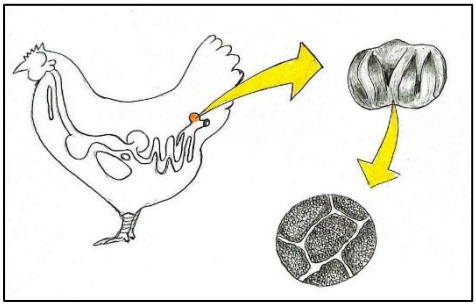

Figura 2 - Representação gráfica da localização e histologia da bolsa cloacal de galinha comercial poedeira.

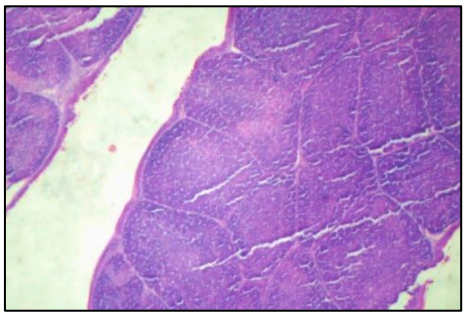

Figura 3 - Bolsa cloacal de galinha em objetiva de 4x. Coloração de HE.

Durante a leitura da lâmina histológica com a bolsa cloacal foram observadas dobras, separações do tecido e outros artefatos de técnica e de coloração, que interferem na leitura morfológica, porém não a impedem.

Na lâmina analisada foi possível identificar folículos linfoides revestidos por tecido epitelial pseudoestratificado cilíndrico (Figura 4) que apresentaram coloração característica, tanto no córtex, quanto na medula (Figura 5).

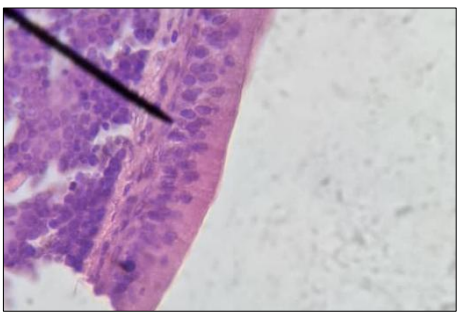

Figura 4 - Epitélio pseudoestratificado cilíndrico em objetiva de 40x. Coloração de HE.

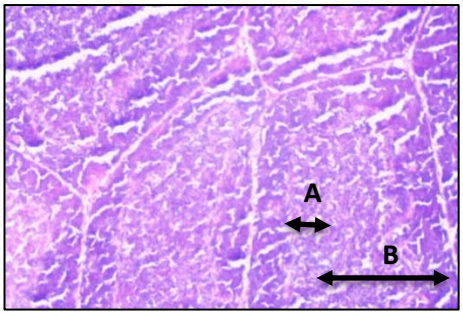

Figura 5 - Folículo linfoide da bolsa cloacal, evidenciando córtex (A) e medula (B) em objetiva de 10x. Coloração de HE.

A trabécula (Figura 6) foi visualizada em uma das lâminas, e o tecido conjuntivo interfolicular (Figura 7) apresentou também morfologia típica, de acordo com a literatura (Indu, 2005 apud Tamilselvan, 2017).

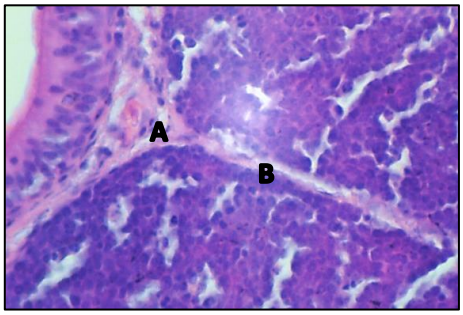

Figura 6 - Trabécula (A) e tecido conjuntivo interfolicular (B) em objetiva de 40x. Coloração de HE.

Os linfócitos (Figura 7) examinados apresentaram características habituais, isto é, células com núcleo basofílico, pequenos e numerosos.

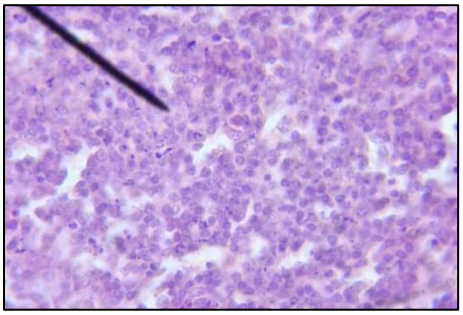

Figura 7 - Linfócitos B na zona medular em objetiva de 40x. Coloração de HE.

Adicionalmente, foi observado tecido conjuntivo intrafolicular (Figura 8) em algumas lâminas analisadas, o que foi evidenciado pela coloração acidofílica entre os grupamentos de linfócitos B no interior dos folículos. Este achado não é

mencionado nas descrições histológicas convencionais, que se restringem a presença de tecido conjuntivo interfolicular, portanto trata-se de uma observação baseada neste material.

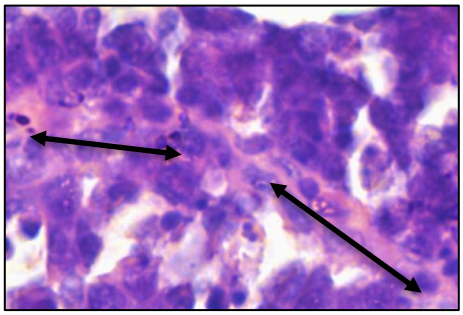

Figura 8 - Tecido conjuntivo intrafolicular em objetiva 100x com imersão em óleo (HE).

De acordo com a literatura consultada, a bolsa cloacal é revestida exteriormente por uma camada serosa delgada, e possui internamente duas camadas musculares lisas, uma circular e outra longitudinal, além de uma camada mucosa, sob a qual estão os folículos. Os folículos são subdivididos em córtex, mais basofílico por conter pequenos linfócitos fortemente corados por hematoxilina, e medula, mais clara, formada por linfoblastos e alguns linfócitos médios e pequenos. Eles são separados por tecido conjuntivo interfolicular e trabéculas, e revestidos por epitélio pseudoestratificado cilíndrico (Hodges, 1974 apud Muniz, 2006; Indu, 2005 apud Tamilselvan, 2017). Contudo, no material analisado neste estudo, não foram identificadas as túnicas serosa e musculares. Esta observação sugere que a ausência da camada serosa e das camadas musculares pode ter ocorrido porque o corte histológico não incluiu as camadas externas à mucosa. Essa situação possivelmente decorreu da profundidade e do local escolhido para o corte, que pode não ter alcançado essas regiões mais externas do tecido. Por outro lado, a túnica mucosa formada por epitélio pseudoestratificado cilíndrico, apoiado em uma lâmina própria, a formação de trabéculas e a distinção das regiões cortical e medular dos folículos coincide com a descrição da literatura consultada.

CONCLUSÃO

O trabalho realizado possibilitou a confecção de lâminas histológicas de diversos tecidos de aves domésticas, contribuindo para o enriquecimento do acervo do Laboratório de Histologia Animal da UFVJM. As técnicas empregadas no preparo das lâminas mostraram-se eficazes para a análise da estrutura e características histológicas dos tecidos estudados. Apesar de alguns artefatos decorrentes das etapas de corte, coloração e montagem, estes não comprometeram a avaliação morfológica das amostras preparadas. Os estudantes de graduação envolvidos tiveram a oportunidade de consolidarem seus conhecimentos histológicos em relação ao preparo e leitura de lâminas histológicas.

AGRADECIMENTOS

Granja KR, Pró-Reitoria de Graduação (PROGRAD) e ao Instituto de Ciências Agrárias (ICA) pelo apoio e suporte na realização deste projeto.

REFERÊNCIAS

EURELL, J. A. C; FRAPPIER, B. L. **Dellmann's textbook of veterinary histology**. 6. ed. Baltimore: Lippincott Williams & Wilkins, 2006. p. 419. ISBN-13: 9780781741484.

JUNQUEIRA, Luiz Carlos U.; CARNEIRO, José. **Histologia Básica: Texto e Atlas**. 14. ed. Rio de Janeiro: Guanabara Koogan, 2023. E-book. p.1. ISBN 9788527739283. Disponível em: https://integrada.minhabiblioteca.com.br/reader/books/9788527739283/. Acesso em: 17 out. 2025.

LEMOS, Ricardo Antônio Amaral de et al. **Necropsia a campo: solucionando algumas dúvidas**. Nota Técnica nº 09/2023. Campo Grande: Faculdade de Medicina Veterinária e Zootecnia – FAMEZ/UFMS; Programa de Pós-Graduação em Ciências Veterinárias – PPGCV/UFMS, 2023. 4 p. ISSN 2965-2421.

KÖNIG, Horst E.; LIEBICH, Hans-Georg. **Anatomia dos animais domésticos: texto e atlas colorido**. 7. ed. Porto Alegre: ArtMed, 2021. *E-book.* p.770. ISBN 9786558820239. Disponível em: https://integrada.minhabiblioteca.com.br/reader/books/9786558820239/. Acesso em: 12 ago. 2025.

MUNIZ, E. C. **Influência da densidade populacional sobre o peso médio, percentual de calo de patas e histomorfometria da bolsa cloacal em aves (Gallus Gallus)**. 2006. 25f. Dissertação (Mestrado) - Universidade Federal de Mato Grosso do Sul, Faculdade de Medicina Veterinária e Zootecnia, Campo Grande, 2006.

TAMISELVAN, S.; BALASUNDARAM, K.; JAYACHITRA, S. **Histology of Bursa of Fabricius in Guinea Fowl (Numida meleagris).** Indian Veterinary Journal, v. 94, n. 07, p. 77-78, 2017.

TORRES, A. G.; SILVA, C. G. H.; SILVA, T. L. T.; TAKAHASHI, J. P. F. **Técnicas de processamento histológico e citológico em serviços de patologia clínica: uma revisão da literatura**. Plural – Revista Acadêmica, v. 2, n. 3, maio 2023. ISSN 2965-5285.