IX SINMCA
IX Simpósio do Noroeste Mineiro de Ciências Agrárias e
VIII Semana Acadêmica
25 a 27 de novembro de 2025

Esplenite associada à Leishmaniose Visceral Canina: relato de caso

Thais Rabelo dos Santos-Doni [1,*], Ramiro das Neves Dias Neto[1], Isabela Lixandrão da Silva[2], Mateus Vargas Oliveira[2], José Carlos da Silva Júnior [2], Gabriely Araújo do Amaral[3], Fernando Costa Rodrigues[4] Jéssica Del'Nero[5], Victor Luiz Gomes Batista[5], Letícia Gomes Zanfagnini[6]

[1] Professor(a) adjunto(a), Universidade Federal dos Vales do Jequitinhonha e Mucuri (UFVJM), Unaí/MG
[2] Graduando(a) em Medicina Veterinária, Universidade Federal dos Vales do Jequitinhonha e Mucuri (UFVJM), Unaí/MG
[3] Médica Veterinária, Unaí/MG
[4] Médico Veterinário, Centro de Controle de Zoonoses, Unaí/MG
[5] Mestrando(a) do Programa de Pós-Graduação em Biologia Animal (PPGBA), Universidade Federal dos Vales do Jequitinhonha e Mucuri (UFVJM), Diamantina/MG
[6] Professor substituta, Universidade Federal dos Vales do Jequitinhonha e Mucuri (UFVJM), Unaí/MG

*E-mail do autor principal: thais.rabelo@ufvjm.edu.br

RESUMO EXPANDIDO

INTRODUÇÃO

A leishmaniose visceral canina (LVC), causada pelo protozoário *Leishmania infantum*, é uma doença infecciosa crônica e sistêmica que acomete diversos órgãos, incluindo o baço, fígado, medula óssea e linfonodos (Solano-Gallego et al., 2011). O baço é um dos principais órgãos-alvo da infecção devido à sua função imunológica e ao intenso fluxo sanguíneo que atinge este orgão, o que o torna altamente suscetível à colonização por amastigotas do parasito (Carneiro & Donald, 1977; Matsui, 2017). O baço atua como reservatório sanguíneo importante em cães, sendo capaz de liberar reservas em situações de hemorragia (Carneiro; Donald, 1977).

Em cães a apresentação clínica da LVC é variável em relação a predominância de citocinas produzidas durante a inflamação crônica dos tecidos. No perfil de resposta imune Th1 as células e citocinas são predominantes em cães assintomáticos e resistentes à multiplicação do parasito nos tecidos. Já o perfil de resposta imune Th2 é mais observado em cães sintomáticos (BARBIÉRI, 2006).

Devido à sua função de reservatório e à alta concentração de células imunológicas, o baço é frequentemente afetado por infecções parasitárias. Diversos parasitas como *Leishmania infantum*, *Babesia spp.* e *Hepatozoon canis* podem ocasionar diversas alterações histopatológicas significativas no tecido esplênico, incluindo esplenite, hiperplasia linfóide e alterações na arquitetura das polpas vermelha e branca. Essas alterações indicam tanto o esforço do órgão em inibir esta infecção quanto o impacto direto da invasão parasitária no mesmo, podendo influenciar o estado imunológico e a susceptibilidade a outras doenças do hospedeiro (Matsui, 2017).

Em infecções por *Leishmania infantum*, observa-se desorganização da polpa branca esplênica, com prejuízo na expressão de citocinas pró e anti-inflamatórias, o que indica um comprometimento funcional significativo do baço à medida que a carga parasitária aumenta (CavalcantI *et al.*, 2015). O objetivo deste trabalho é relatar os achados citológicos de uma esplenite neutrofílica em cão positivo para a LVC.

MATERIAL E MÉTODOS

Um cão positivo para leishmaniose foi eutanasiado pelo Centro de Controle de Zoonose, o cadáver foi doado para fins de estudo e foi necropsiado no laboratório de anatomia da Universidade Federal dos Vales do Jequitinhonha e Mucuri (UFVJM), campus Unaí. Foi realizado coleta de amostras de baço por meio de imprint do cão necropsiado positivo para LVC. As amostras foram encaminhadas para o laboratório de parasitologia animal da UFVJM no mesmo campus, onde foram coradas com panóptico rápido do tipo Romanowski. A citologia foi visualizada por meio de microscópio óptico na objetiva de 1000x para

visualização da celularidade e possíveis formas amastigotas do cão positivo.

RESULTADOS E DISCUSSÃO

A análise citológica do baço revelou predomínio de neutrófilos maduros, caracterizando um padrão neutrofílico, com células dispersas e agrupadas em pequenas coleções (Figura 1) além de formas amastigotas presentes na amostra (Figura 2). Esse padrão sugere inflamação ativa do parênquima esplênico, possivelmente relacionada à resposta imunológica contra patógenos ou à presença de lesões reacionais ao parasisito. Achados semelhantes foram descritos em cães com leishmaniose visceral, associando infiltrado neutrofílico à desorganização da polpa branca e à presença de macrófagos parasitados (REIS *et al.*, 2014; TASCA *et al.*, 2009; CAVALCANTI *et al.*, 2015).

Figura 1 – Amostra de baço visualizada no aumento de 1000x, apresentando neutrófilos maduros e degenerados, dispostos de forma difusa..

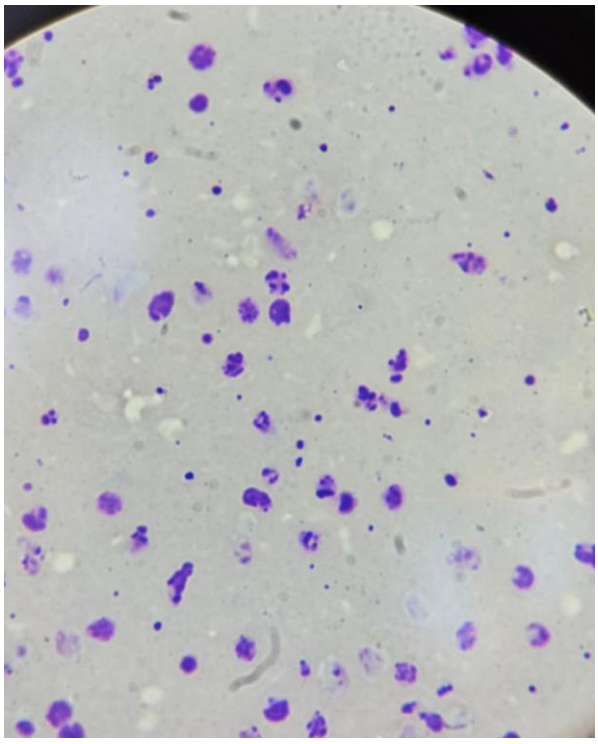

Gomes e colaboradores (2022) investigaram a resposta imune mediada por neutrófilos em cães infectados por *Leishmania infantum*. Os resultados indicaram que a infecção induz recrutamento de neutrófilos aos órgãos afetados, incluindo o baço, e aumenta a fagocitose e a eliminação do parasita por essas células. Os neutrófilos podem participar do controle da infecção *por Leishmania* pela produção de espécies reativas de oxigênio (ROS), armadilhas extracelulares de neutrófilos (NETs) e citocinas/quimiocinas após a fagocitose do parasita (Carlsen et al., 2015; Hurrell; Regli; Tacchini-Cottier, 2016).

Figura 2 – Forma amastigota de *Leishmania sp.* visualizada em amostra de baço em objetiva de 1000x sob óleo de imersão.

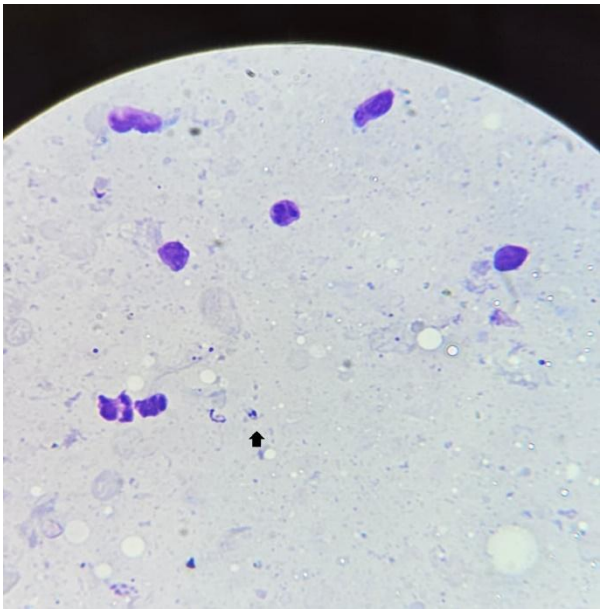

A amostra esplênica apresentou infiltrado inflamatório predominantemente neutrofílico, distribuído difusamente em toda a amostra, acompanhado de formas amastigotas *Leishmania .spp*. O achado é compatível com padrão inflamatório neutrofílico, sugestivo de esplenite supurativa ou inflamação ativa do parênquima esplênico. Observou-se ainda desorganização da arquitetura esplênica, com áreas de necrose focal e presença de neutrófilos degenerados. Esses achados são compatíveis com esplenite aguda associada à infecção parasitária ativa.

Estes resultados condizem com os achados na literatura, onde por padrão é encontrado hiperplasias e hipertrofias em órgãos do Sistema Monocítico Fagocitário (SFM). Pimentel e seus colaboradores (2008) analisaram 21 amostras de baço de cães e relataram alterações de consistência do baço, onde as amostras eram mais firmes ao corte e com áreas de espessamento da cápsula. Foram relatados o aumento do tecido esplênico (Esplenomegalia) e congestão em 95% das amostras (20/21). Em relação a microscopia foi evidenciada uma reação inflamatória difusa crônica, com predominância de macrófagos, plasmócitos e poucos polimorfonucleares, especificamente na região subcapsular e na polpa vermelha do baço em 43% (09/21).

Em um estudo com amostras de 109 animais esplenectomizados, Campos (2010) relatou que 61% das amostras de esplenomegalias eram de causa benigna, sendo a esplenite a causa de 5% destas afecções.

CONCLUSÃO

O achado nesta amostra demonstra como a Leishmaniose Visceral Canina pode ocasionar alterações em arquitetura de órgãos do SFM, devido a tentativa do sistema imune combater o parasito de combate pode ocasionar quadros de esplenomegalia e esplenites. Essas alterações refletem o impacto sistêmico em animais com perfil de resposta Th2 e reforçam o papel do baço como órgão-chave na resposta imunopatológica à *Leishmania infantum*, podendo contribuir para disfunções hematológicas e para a progressão clínica da doença.

AGRADECIMENTOS

Agradecemos ao Instituto de Ciências Agrárias (ICA), Universidade Federal dos Vales do Jequitinhonha e Mucuri (UFVJM), Campus Unaí.

REFERÊNCIAS

BARBIÉRI, C.L. Immunology of canine leishmaniasis. **Parasite Immunol**. v. 28, p.329-337, 2006.

CAMPOS, A. G. *Esplenomegalias em cães: estudo retrospectivo e análise imunohistoquímica do Fator de Crescimento Endotelial Vascular (VEGF).* 2010. 72 f. Dissertação (Mestrado) — Faculdade de Medicina Veterinária e Zootecnia, Universidade de São Paulo, São Paulo, 2010.

Carlsen, E. D.; Liang, Y.; Shelite, T. R.; Walker, D. H.; Melby, P. C.; Soong, L. Permissive and protective roles for neutrophils in leishmaniasis. ***Clinical and Experimental Immunology***, v. 182, n. 2, p. 109–118, 2015. doi: 10.1111/cei.12674.

Carneiro, J. J.; Donald, D. E. Blood reservoir function of dog spleen, liver, and intestine. ***American Journal of Physiology*****,** v. 232, n. 1, p. H67–H72, 1977.

Cavalcanti, A. S.; Ribeiro-Alves, M.; Pereira, L. de O.; Mestre, G. L.; Ferreira, A. B.; Morgado, F. N.; Boité, M. C.; Cupolillo, E.; Moraes, M. O.; Porrozzi, R**.** Parasite load induces progressive spleen architecture breakage and impairs cytokine mRNA expression in *Leishmania infantum*-naturally infected dogs. ***PLoS One***, v. 10, n. 4, e0123009, 2015.

Hurrell, B. P.; Regli, I. B.; Tacchini-Cottier, F. Different *Leishmania* species drive distinct neutrophil functions. ***Trends in Parasitology***, v. 32, n. 5, p. 392–401, 2016. doi: 10.1016/j.pt.2016.02.003.

Matsui, A. *Susceptibilidade do baço canino à infecção por Leishmania infantum.* 2017. 82 f. Dissertação (Mestrado em Ciência Animal) – Universidade Estadual Paulista "Júlio de Mesquita Filho", Araçatuba, 2017.

Pimentel, D. S. Alterações estruturais hepáticas e esplênicas em cães (*Canis familiaris*, Linnaeus, 1758) naturalmente infectados por *Leishmania (Leishmania) chagasi* (Cunha e Chagas, 1937). *Medicina Veterinária (UFRPE)*, v. 2, n. 2, p. 23–27, 2008.

Reis, A. B.; Teixeira-Carvalho, A.; Giunchetti, R. C.**; et al.** Cellular immunophenotypic profile in the splenic compartment during canine visceral leishmaniasis**.** ***Veterinary Immunology and Immunopathology***, v. 157, n. 3–4, p. 190–196, 2014.

Santana, C. C.; Vassallo, J.; De Freitas, L. A. R.; Oliveira, G. G.; Pontes-de-Carvalho, L. C.; dos-Santos, W. L. Inflammation and structural changes of splenic lymphoid tissue in visceral leishmaniasis: a study on naturally infected dogs. ***Parasite Immunology*****,** v. 30, n. 10, p. 515–524, 2008.

Solano-Gallego, L.; Miró, G.; Koutinas, A. et al. LeishVet guidelines for the practical management of canine leishmaniosis**.** ***Parasites & Vectors***, v. 4, p. 86, 2011. https://doi.org/10.1186/1756-3305-4-86.

Tasca, K. I.; Buzetti, W. A.; Tenorio, M. da S.; et al. Parasitological, immunohistochemical and histopathological study for *Leishmania chagasi* detection in splenic tissues of dogs with visceral leishmaniasis. ***Revista Brasileira de Parasitologia Veterinária***, v. 18, n. 1, p. 27–33, 2009.