IX SINMCA
IX Simpósio do Noroeste Mineiro de Ciências Agrárias e
VIII Semana Acadêmica
25 a 27 de novembro de 2025

Caracterização histomorfológica da laringe de *Gallus gallus*

Beatriz S. S. Urib [1*], Cássia S. P. Chaves [1], Leticia S. C. Santos [1], Natália C. Moreira [1], Carlos A. S. Sousa [2] e Heloisa M. F. Mendes [2]

[1] *Graduanda em Medicina Veterinária - Universidade Federal dos Vales do Jequitinhonha e Mucuri – UFVJM, Unaí-MG*
[2] *Docente na área de Morfologia Animal, UFVJM, Unaí/MG*

E-mail do autor principal: beatriz.urib@ufvjm.edu.br

RESUMO EXPANDIDO

INTRODUÇÃO

A laringe das aves, particularmente em *Gallus gallus*, representa uma estrutura com notáveis especializações anatômicas e funcionais quando comparada a de mamíferos. Sua principal função não está relacionada a fonação, mas sim à proteção das vias aéreas, atuando como uma válvula que previne a aspiração de partículas estranhas e líquidos para o sistema respiratório (König et al, 2016). A produção de som, de fato, ocorre em um órgão distinto, a siringe. Uma vez que a laringe aviária é desprovida de pregas vocais (Eurell e Frappier, 2006). A laringe pode no máximo, exercer um papel na modulação da voz, como sugerido por Myers (1917), mas sua função primária permanece como protetora.

Estruturalmente, o esqueleto cartilaginoso da laringe aviária difere significativamente do modelo mamífero, sendo notável a ausência das cartilagens epiglote e tireoide (Getty, 1975). O arcabouço de sustentação é composto por uma cartilagem cricoide mediana, uma pró-cricoide única e um par de cartilagens aritenoides, que fornecem o suporte para os tecidos moles adjacentes (Baumel et al, 1993). Macroscopicamente, a laringe se apresenta como uma elevação proeminente na orofaringe, com uma abertura em formato de fenda, a glote, que é controlada pela ação de músculos intrínsecos como o dilatador e o constritor da glote (König et al, 2016).

Do ponto de vista histológico, a mucosa que reveste a laringe é descrita como um epitélio colunar pseudoestratificado ciliado, contendo células caliciformes e glândulas mucosas intraepiteliais que auxiliam na proteção e lubrificação da via aérea (Eurell e Frappier, 2006). Essa estrutura, em conjunto com a musculatura e as cartilagens, permite que a laringe execute funções vitais como o fechamento reflexo da glote ao estímulo de corpos estranhos e o auxílio ativo na deglutição (White e Chubb, 1967). Diante dessas particularidades, este trabalho tem como objetivo principal a análise histológica detalhada da laringe de *Gallus gallus*. Busca-se, através da microscopia de luz, descrever a arquitetura tecidual de seus componentes e correlacionar as características microscópicas observadas com as funções de proteção e suporte já consagradas na literatura.

MATERIAL E MÉTODOS

Para o desenvolvimento deste trabalho foi realizada a necrópsia de duas galinhas obtidas em granja comercial (Granja KR) para a coleta de material biológico. Foram utilizados cadáveres doados pela granja e uma das aves foi submetida à eutanásia seguida de necropsia para obtenção de amostras frescas, coletando-se para a presente análise os fragmentos de laringe.

Após a fixação dos fragmentos de tecido em solução de formaldeído tamponado a 10%, seguiu-se a desidratação progressiva em banhos de álcool etílico (70%, 80%, 90% e 100%). As amostras foram clarificadas em xilol, e em seguida, incluídas na parafina. Os blocos de parafina foram submetidos à microtomia em um micrótomo manual, sendo os cortes realizado em uma espessura de 5 µm e posteriormente corados com a técnica de Hematoxilina e Eosina (H&E) para

análise por meio de microscópio de luz, nos aumentos de 4x,10x e 40x.

RESULTADOS E DISCUSSÃO

A análise histomorfológica da laringe de *Gallus gallus* revelou uma arquitetura tecidual robusta, cujas características microscópicas (Figuras 1, 2 3 e 4) colaboram e expandem as funções primárias do órgão, principalmente a proteção das vias aéreas e a ausência de fonação.

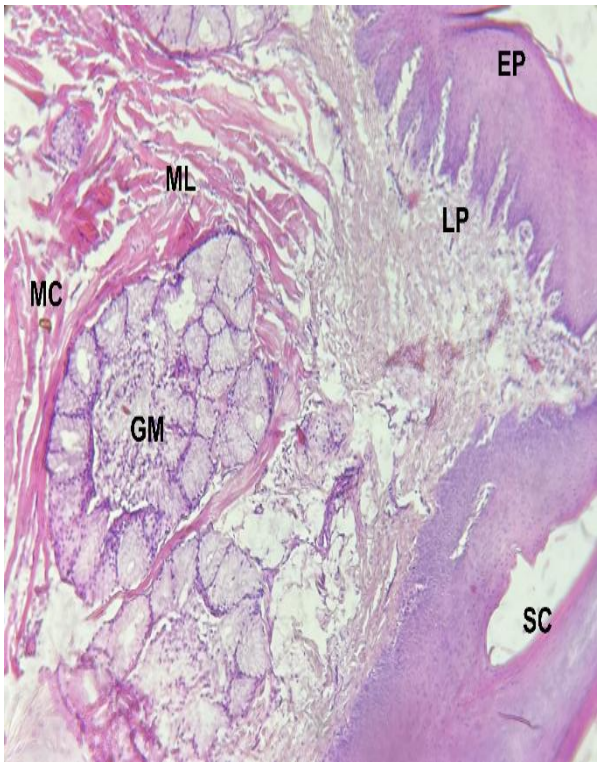

Figura 1 – Fotomicrografia da laringe de *Gallus gallus*. Observa-se o epitélio de revestimento (EP) do tipo estratificado pavimentoso queratinizado, com uma evidente camada córnea (*Stratum corneum*) (SC). Subjacente ao epitélio, encontra-se a lâmina própria (LP). Na região mais profunda, notam-se glândulas mucosas (GM), com túbulos que exibem citoplasma hipocorado e núcleos periféricos, ambas as características decorrentes do acúmulo de muco. Visualizam-se também feixes de músculo estriado esquelético em corte longitudinal (ML) e transversal (MC). Aumento de 10x

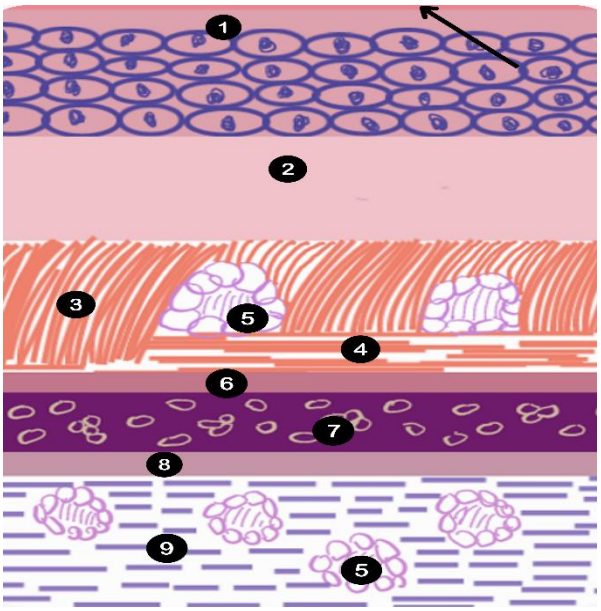

Figura 2 – Esquematização do tecido laríngeo por meio de desenho virtual. Fonte: a autora, 2025. 1. Epitélio estratificado pavimentoso queratinizado, com destaque para a camada mais externa, o *Stratum Corneum* (Seta). 2. lâmina própria, 3. fibras musculares longitudinais, 4. fibras musculares transversais, 5. glândula mucosa, 6. pericôndrio, 7. cartilagem hialina, 8. tecido conjuntivo, 9. agregado de tecido linfoide.

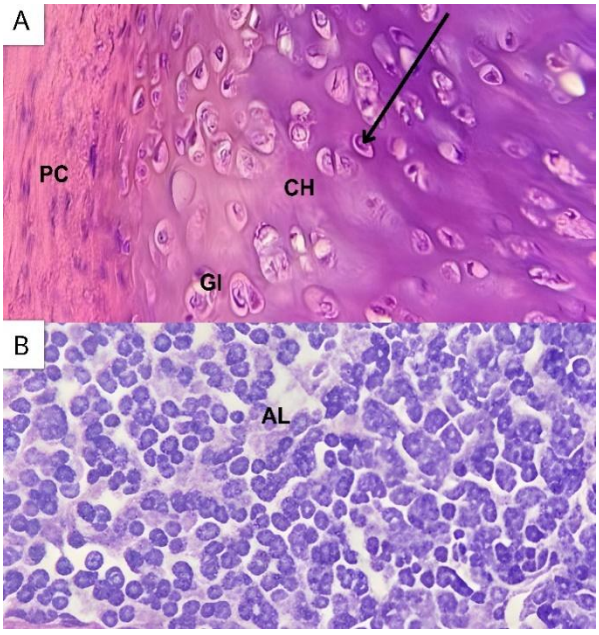

Figura 3 – Fotomicrografia da laringe de *Gallus gallus*. **A**. Detalhe da cartilagem hialina (CH) com grupos isógenos (GI) revestida pelo pericôndrio (PC). **B.** Agregado de tecido linfoide (AL) denso na lâmina própria**.** Aumento de 40x (A) e 10x (B).

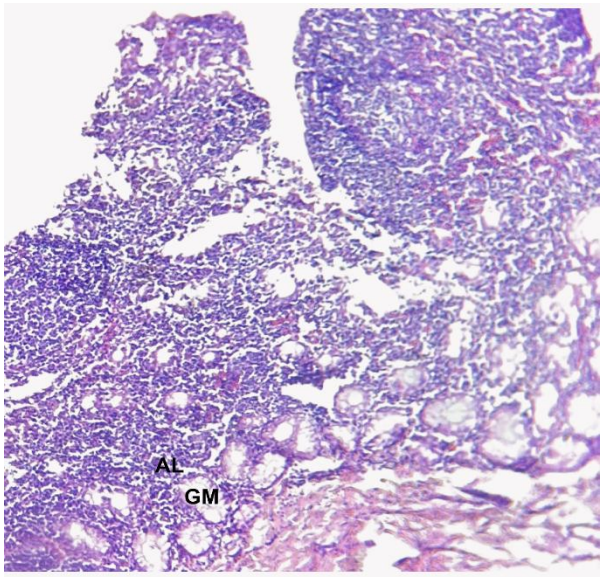

Figura 4 – Fotomicrografia da laringe de *Gallus gallus*. Agregado linfoide (AL) revestindo a própria glândula mucosa (GM). Aumento de 4x.

A mucosa laríngea se apresentou composta por um epitélio pavimentoso estratificado queratinizado sustentado por uma lâmina própria Delgada (Figura 1). A principal função da laringe é prevenir a aspiração de partículas estranhas e líquidos para o sistema respiratório (Khamas; Rutllant, 2024). O epitélio estratificado observado é uma adaptação morfológica que serve a essa função protetora, oferecendo alta resistência ao estresse mecânico durante a deglutição, processo no qual a laringe participa ativamente. Este achado de um epitélio de proteção contrasta com descrições que citam um epitélio colunar pseudoestratificado ciliado com células caliciformes na mucosa laríngea (Khamas**;** Rutllant, 2024), sugerindo uma notável variação regional do tecido, onde a área de maior atrito é especializada para a defesa mecânica. A lâmina própria mostrou-se fundida ao pericôndrio das cartilagens adjacentes, conforme descrito na literatura. O arcabouço de sustentação da laringe é formado por cartilagem hialina (Figura 3A), envolvida por um pericôndrio (Figura 3A). Esta observação está de acordo com a anatomia aviária, que descreve a laringe como sendo desprovida das cartilagens epiglote e tireoide, presente em mamíferos. O suporte é fornecido por um conjunto de cartilagens que inclui a cricoide, a pró-cricoide e as aritenoides pareadas. Essa estrutura rígida é fundamental para a manutenção da patência da via aérea durante a inspiração, um processo que envolve a dilatação da entrada laríngea, especialmente durante a respiração ofegante (Getty,1975).

Um achado notável foi a presença de densos agregados de tecido linfoide (Figuras 3B e 4) na lâmina própria, distribuídos em associação com as glândulas mucosas (Figura 4). A existência deste tecido linfoide organizado possivelmente é a evidência celular da função de vigilância imunológica, atuando como uma barreira de defesa ativa. Este mecanismo complementa a proteção física do epitélio e a função de fechamento reflexo da glote, que é desencadeada pela estimulação do interior da entrada laríngea. A integração dessas barreiras (física, reflexa e imunológica) reforça o papel primário da laringe na proteção das vias aéreas inferiores.

Em suma, a análise descritiva da laringe de *Gallus gallus* evidencia uma estrutura otimizada para a proteção em detrimento da fonação. As pregas vocais estão ausentes, e a produção de som ocorre em um órgão distinto, a siringe. As características observadas, como um epitélio estratificado para resistência mecânica, um esqueleto cartilaginoso para sustentação da via aérea e uma robusta barreira imunológica permitem inferir que a laringe aviária funciona primariamente como uma válvula protetora altamente especializada.

CONCLUSÃO

A caracterização histomorfológica da laringe de *Gallus gallus* demonstrou que a arquitetura tecidual do órgão é altamente especializada e otimizada para a função de proteção das vias aéreas, em detrimento da fonação. Os principais achados que sustentam essa conclusão foram a presença de um epitélio pavimentoso estratificado queratinizado, adaptado para resistir ao atrito mecânico; um robusto arcabouço de cartilagem hialina, responsável pela sustentação estrutural; e a existência de proeminentes agregados linfoides na lâmina própria, que constituem uma barreira de vigilância imunológica. A integração dessas características sugere o papel da laringe aviária como uma válvula de proteção altamente eficiente, contrastando com a função primariamente fonatória da laringe em grande parte dos mamíferos

AGRADECIMENTOS

Prograd, ICA, Granja Kr.

REFERÊNCIAS

EURELL, J. A. FRAPPIER, B. L. (Ed.). **Dellmann 's Textbook of Veterinary Histology**. 6. ed. Ames: Wiley-Blackwell, 2013

GETTY, R. (Ed.). **Sisson and Grossman's The Anatomy of the Domestic Animals**. 5. ed. Philadelphia: W. B. Saunders, 1975. v. 2.

KHAMAS, W.; RUTLLANT, J. (Ed.). **Anatomy and Histology of the Domestic Chicken**. Hoboken: Wiley-Blackwell, 2024.

KÖNIG, H. E.; KORBEL, R.; LIEBICH, H.-G. (Ed.). **Avian Anatomy: Textbook and Colour Atlas**. 2. ed. Stuttgart: Thieme, 2016.