

**NEURECTOMIA DO NERVO DIGITAL PALMAR EM EQUINOS PARA O
TRATAMENTO DA SÍNDROME DO NAVICULAR: RELATO DE CASO
ODS (3)**

Vitória Moreira Aguiar (Universidade de Taubaté)

Bruno Baião (Universidade de Taubaté)

Geovanna Crozariol Fortes (Universidade de Taubaté)

Luis Felipe Nunes dos Santos (Universidade de Taubaté)

Bruno Castro Rodrigues (Universidade de Taubaté)

José Osvaldo de Souza Scarpa (Universidade de Taubaté)

Introdução

As enfermidades locomotoras estão entre as mais frequentes em equinos, destacando-se a síndrome do navicular, enfermidade crônica e progressiva que não afeta apenas o osso sesamoide distal (OSD), também denominado osso navicular, mas todo o aparato podotrocLEAR. Essa afecção constitui uma das principais causas de claudicação crônica, resultando em redução do desempenho atlético e, conseqüentemente, em perdas econômicas relevantes no mercado equestre (PEIXOTO et al., 2010).

Estima-se que a síndrome do navicular seja responsável por aproximadamente um terço dos casos de claudicação em cavalos de esporte (PEIXOTO et al., 2010). Trata-se de uma doença específica dos equídeos, que acomete principalmente animais entre 6 e 12 anos de idade, independentemente do sexo. Clinicamente, caracteriza-se por claudicação intermitente, predominantemente nos membros torácicos (MACGREGOR, 1989).

A Neurectomia é um procedimento cirúrgico que consiste na ressecção do nervo digital ou parte dele, indicada em casos de afecções podais de caráter degenerativo que ocasionam dor persistente e não apresentam resposta satisfatória às abordagens terapêuticas convencionais, como por exemplo laminite crônicas, fraturas de falange distal e doenças degenerativas como calcificação da cartilagem da falange distal e síndrome do navicular (ROCHA et al., 2016). Ao cortar o nervo responsável pela sensação de dor o animal para de sentir dor na região afetada, mas o problema estrutural ou degenerativo do casco não é corrigido (ALIBRANDO et al., 2014).

Diversas técnicas cirúrgicas têm sido desenvolvidas para reduzir o trauma e evitar neuromas dolorosos, uma das principais complicações do procedimento. Em animais de competição, a neurectomia é considerada doping, pois mascara a dor sem tratar a causa, permitindo a continuidade da atividade física mesmo com lesão (ALIBRANDO et al., 2014).

Objetivo

O objetivo deste relato é descrever o caso de síndrome do navicular de um equino de competição, ao qual o tratamento realizado foi por meio de Neurectomia do nervo digital palmar.

Relato de caso

Um equino macho, sem raça definida (SRD), com 15 anos de idade e aproximadamente 400 kg, foi atendido em uma propriedade rural apresentando claudicação no membro torácico esquerdo. O proprietário relatou que o animal era utilizado para serviço e apresentava claudicação nesse membro há vários anos. Após atendimento veterinário prévio e realização de exame radiográfico, foi diagnosticada síndrome do navicular. O médico-veterinário responsável optou inicialmente pela realização de infiltração, procedimento que resultou em melhora clínica temporária. O cavalo retornou às atividades esportivas (team penning), permanecendo em uso por cerca de dois meses, quando voltou a apresentar claudicação, sendo então retirado das montarias. Mesmo em vida livre, sem uso esportivo, o animal continuava apresentando claudicação evidente.

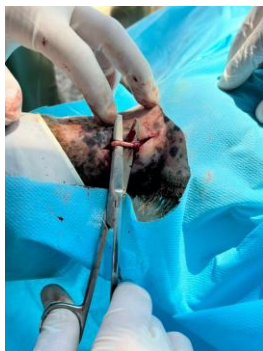No exame físico, o equino apresentou comportamento calmo, frequência respiratória de 10 (mpm), frequência cardíaca de 30 (bpm), temperatura retal de 37,5 °C, mucosas róseas e tempo de preenchimento capilar de 1 segundo. Durante o exame de claudicação, no teste de flexão articular, observou-se dor ao andar após à flexão das articulações interfalangeana e metacarpofalangeana, além de acentuada sensibilidade ao teste da pinça na região lateral do casco.

Foram realizadas novas radiografias, que confirmaram o diagnóstico, e optou-se pela realização de Neurectomia do nervo digital palmar lateral.

O animal foi sedado com xilazina 10% (1,1 mg/kg) e induzido com cetamina (2,2 mg/kg) associada a midazolam (0,075 mg/kg). A manutenção anestésica foi realizada com EGG (100 mg/kg). Em seguida, o paciente foi posicionado em decúbito lateral e, na altura do plexo digital, efetuou-se anestesia infiltrativa na pele com lidocaína (2 a 3 cm). Procedeu-se à incisão com bisturi até a exposição do nervo digital palmar lateral (figura1). A técnica de neurectomia empregada foi a de guilhotina, caracterizada pela dissecação cuidadosa e ressecção do nervo. Por fim, realizou-se a síntese cutânea em padrão festonado, utilizando fio de nylon nº 2 (figura 2).

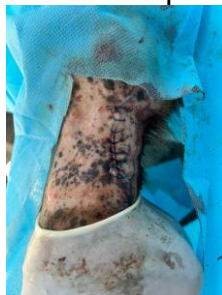
No pós-operatório, foi administrada penicilina na dose de 22.000 UI/kg, por via intramuscular, SID, durante cinco dias, com a finalidade de prevenir possíveis infecções. Para o controle da dor e do processo inflamatório, utilizou-se flunixin meglumine na dose de 1,1 mg/kg, SID, por três dias. Após aproximadamente uma semana do procedimento cirúrgico, o animal encontrava-se em deambulação normal, sem sinais de claudicação.

Figura 1 – Exposição do nervo digital palmar



Fonte: Elaborada pelos autores (2025).

Figura 2 – Síntese cutânea com o padrão de sutura festonado



Fonte: Elaborada pelos autores (2025).

Resultado e discussão

O presente relato evidencia a ocorrência de síndrome do navicular em membros torácicos, a realização da neurectomia do nervo digital palmar lateral mostrou-se uma alternativa terapêutica viável após a falha de tratamentos conservativos, proporcionando melhora clínica significativa. Embora não seja considerada uma cura definitiva, essa intervenção cirúrgica pode resultar em evolução favorável, permitindo o retorno do animal a atividades leves ou, ao menos, promovendo maior conforto em vida livre (ALIBRANDO et al., 2014). Ressalta-se, entretanto, que a neurectomia demanda acompanhamento contínuo, uma vez que podem ocorrer complicações como recidiva da dor, formação de neuromas e riscos associados ao não reconhecimento de lesões posteriores no casco.

Conclusão

A síndrome do navicular em equinos representa um dos principais desafios ortopédicos na clínica de equinos, sendo responsável por quadros de claudicação crônica que comprometem o desempenho esportivo e a qualidade de vida dos animais. Trata-se de uma afecção de caráter progressivo e multifatorial, exigindo diagnóstico precoce e manejo adequado para retardar a evolução do quadro.

Referencias

ALIBRANDO, Bruno Braghetta et al. Neurectomia digital palmar em equinos. **Revista brasileira de medicina equina**, p. 30-34, 2014.

MACGREGOR, Christina M. Radiographic assessment of navicular bones, based on changes in the distal nutrient foramina. **Equine Veterinary Journal**, v. 18, n. 3, p. 203-206, 1986.

PEIXOTO, Cintia IC et al. Avaliação radiográfica e ultrassonográfica do aparato podotrocLEAR de cavalos Quarto de Milha diagnosticados com síndrome do navicular. **Pesquisa Veterinária Brasileira**, v. 30, p. 651-658, 2010.

ROCHA, Natanni C. Vitor et al. DESSENSIBILIZAÇÃO QUÍMICA, NEURECTOMIA PALMAR E COMPLICAÇÕES PÓS-CIRURGICAS EM EQUINO: RELATO DE CASO. **Acta Veterinaria Brasilica**, v. 10, n. 1, p. 79-83, 2016.