

# DESENVOLVIMENTO DE UM SISTEMA DE SEGMENTAÇÃO E ANÁLISE DE RADIOGRAFIAS PANORÂMICAS ODONTOLÓGICAS COM INTELIGÊNCIA ARTIFICIAL

## DEVELOPMENT OF AN ARTIFICIAL INTELLIGENCE-BASED SYSTEM FOR SEGMENTATION AND ANALYSIS OF DENTAL PANORAMIC RADIOGRAPHS

Leandro Rossini Bernardi, <sup>1,i</sup>  
Daniel Otavio Tambasco Bruno<sup>2,ii</sup>

### RESUMO

O diagnóstico por imagem é uma ferramenta de grande importância na rotina clínica odontológica. Entretanto, a interpretação de radiografias panorâmicas é subjetiva e suscetível a variações entre profissionais desde o nível de capacitação até a fatores físicos como fadiga. Este trabalho apresenta o desenvolvimento inicial de um sistema baseado em inteligência artificial (IA) para segmentação de estruturas anatômicas (dentes, mandíbula, canal mandibular e seio maxilar) e identificação de alterações patológicas (cárie, rarefações ósseas e restaurações) em radiografias panorâmicas. Foram utilizadas 300 imagens do banco público DENTEX, divididas em treino (70%), validação (15%) e teste (15%). Um modelo U-Net, implementado em PyTorch, foi treinado por 20 épocas, com batch size de 2, taxa de aprendizado inicial de  $1e-4$  e otimizador Adam. Técnicas de data augmentation e early stopping foram aplicadas para reduzir overfitting. Os resultados preliminares mostraram Dice médio de  $0,87 \pm 0,03$  para estruturas anatômicas e  $0,79 \pm 0,05$  para alterações patológicas, com IoU médio de 0,81 e 0,72, respectivamente. A precisão global foi de 0,84, recall de 0,82 e F1-score de 0,83. Apesar dos resultados promissores, observou-se maior variabilidade nas classes patológicas, evidenciando a necessidade de ampliar o dataset e realizar validações externas. Conclui-se que este estudo representa um passo inicial no desenvolvimento de ferramentas de apoio ao diagnóstico odontológico.

### Palavras-chave:

**Inteligência Artificial, Segmentação de imagens, Radiografias Panorâmicas**

### ABSTRACT

Image-based diagnosis is a key tool in dental clinical practice. However, the interpretation of panoramic radiographs is subjective and susceptible to inter-operator variability, ranging from differences in professional expertise to physical factors such as fatigue. This study presents the initial development of an artificial intelligence (AI)-based system for the segmentation of anatomical structures (teeth, mandible, mandibular canal, and maxillary sinus) and the identification of pathological alterations (caries, bone rarefactions, and restorations) in panoramic radiographs. A total of 300

<sup>1</sup>Mestre em Odontologia. Cirurgião Dentista. E-mail: [leandrorossini1@gmail.com](mailto:leandrorossini1@gmail.com)

<sup>2</sup>Mestre em Engenharia da Informação. Professor na Faculdade SENAI de Tecnologia Mecatrônica. E-mail: [daniel.bruno@sp.senai.br](mailto:daniel.bruno@sp.senai.br)

images from the public DENTEX database were used, divided into training (70%), validation (15%), and testing (15%). A U-Net model, implemented in PyTorch, was trained for 20 epochs with a batch size of 2, an initial learning rate of  $1e-4$ , and the Adam optimizer. Data augmentation and early stopping techniques were applied to reduce overfitting. Preliminary results showed a mean Dice of  $0.87 \pm 0.03$  for anatomical structures and  $0.79 \pm 0.05$  for pathological alterations, with mean IoU of 0.81 and 0.72, respectively. Global precision was 0.84, recall 0.82, and F1-score 0.83. Despite these promising results, greater variability was observed in pathological classes, highlighting the need for dataset expansion and external validation. It is concluded that this study represents an initial step toward the development of AI-based tools to support dental diagnosis.

**Keywords:**

**Artificial Intelligence, Image Segmentation, Panoramic Radiographs**

## 1 INTRODUÇÃO

O diagnóstico por imagem desempenha papel fundamental na odontologia, pois possibilita a detecção de patologias quando o limite do diagnóstico baseado em sinais e sintomas é atingido. Além disso, é através de recursos como o exame de radiografia panorâmica que são elaborados os planos de tratamento além da preservação clínica dos pacientes. Contudo, a análise convencional de radiografias panorâmicas pode ser imprecisa por estar sujeita a variações interpretativas entre profissionais seja por nível de capacitação ou fadiga. Nesse contexto, o uso da inteligência artificial (IA), especialmente redes neurais convolucionais (CNNs), apresenta-se como alternativa promissora para assessorar a rotina clínica.

O presente trabalho descreve o desenvolvimento de um sistema computacional para segmentação automática e classificação de estruturas anatômicas e alterações patológicas em radiografias panorâmicas odontológicas, com o objetivo de contribuir para diagnósticos mais rápidos, consistentes e reprodutíveis.

Este trabalho tem como objetivo principal desenvolver um sistema baseado em IA capaz de segmentar estruturas anatômicas relevantes como dentes, mandíbula, canal mandibular e seio maxilar, além de identificar alterações patológicas, como lesões de cárie, rarefações ósseas e intervenções odontológicas (restaurações e próteses). Como objetivo secundário, possibilitar que, futuramente, o sistema seja aplicado em contextos clínicos e acadêmicos, atuando como ferramenta de apoio ao diagnóstico odontológico e ao ensino.

## 2 REVISÃO DE LITERATURA

Trabalhos recentes têm demonstrado que modelos de deep learning alcançaram desempenhos elevados em tarefas de segmentação e detecção em radiografias odontológicas. Abordagens como YOLOv5 mostraram sensibilidade e precisão próximas de 0,99 em dentição mista (PARK et al., 2024). Modelos leves baseados em knowledge distillation também obtiveram resultados expressivos, com coeficiente Dice médio de 0,89, tornando-se viáveis para aplicações em

ambientes clínicos com recursos computacionais limitados (MA et al., 2022). Além disso, arquiteturas específicas como a FUSegNet alcançaram coeficiente Dice médio superior a 90% na segmentação e orientação dentária, reforçando a aplicabilidade clínica dessas soluções (SHEN et al., 2025). Modelos baseados em ViT seguidos por modelos 3D UNET obtiveram Dice médio de 0,9 para detecção de tumores renais pequenos, 1,0 para tumores médios e 0,96 para tumores grandes (KARUNANAYAKE et al., 2025).

### 3 METODOLOGIA

Foram utilizadas 300 radiografias panorâmicas digitais anônimas provenientes de um banco público de imagens, o DENTEX panoramic (MICCAI, Vancouver, 2023). A anotação foi realizada no software LabelMe, com definição de classes anatômicas (dentes, mandíbula, canal mandibular e seio maxilar) e patológicas (lesões de cárie, rarefações ósseas, restaurações). As marcações foram convertidas em máscaras de segmentação multiclasse no formato PNG, a partir dos arquivos JSON gerados pelo LabelMe.

Para a etapa de Pré-processamento, as imagens e máscaras foram redimensionadas para resolução fixa, normalizadas em intensidade e divididas em treino (70%), validação (15%) e teste (15%). O Data augmentation incluiu ajustes de brilho, contraste e escala.

A Arquitetura consistiu de um modelo U-Net implementado em **PyTorch** com função de perda combinada (*Dice Loss + CrossEntropy Loss*). O treinamento ocorreu em GPU NVIDIA RTX 5070, durante 20 épocas, com *batch size* = 2, taxa de aprendizado inicial de 1e-4, e otimizador Adam. Foram utilizados *early stopping* e monitoramento por validação para reduzir overfitting.

Para a Interface de inferência e a fase de testes foi desenvolvido um protótipo de *web app* em *Streamlit* foi desenvolvido, permitindo upload de imagens, execução da segmentação com sobreposição visual e exportação das máscaras. O tempo médio de inferência foi de 1,2 segundos por imagem em GPU..

### 4 RESULTADOS E DISCUSSÕES

O sistema demonstrou capacidade satisfatória de segmentação das principais estruturas anatômicas da arcada dentária, alcançando desempenho superior em comparação às alterações patológicas, que ainda apresentaram limitações de interpretação visual. Tal resultado ainda é insuficiente para que esse sistema possa ser apresentado como um recurso diagnóstico auxiliar. Talvez seja pelo fato dos polígonos gerados no labelme não tolerarem parâmetros ou sobreposição, o que configura um fator complicador e limitante do presente trabalho, pois o mesmo dente pode receber uma série de tratamentos identificáveis e distinguíveis radiograficamente.

Figura 1: Imagem do output com base no treinamento do modelo. Fonte: O Autor.

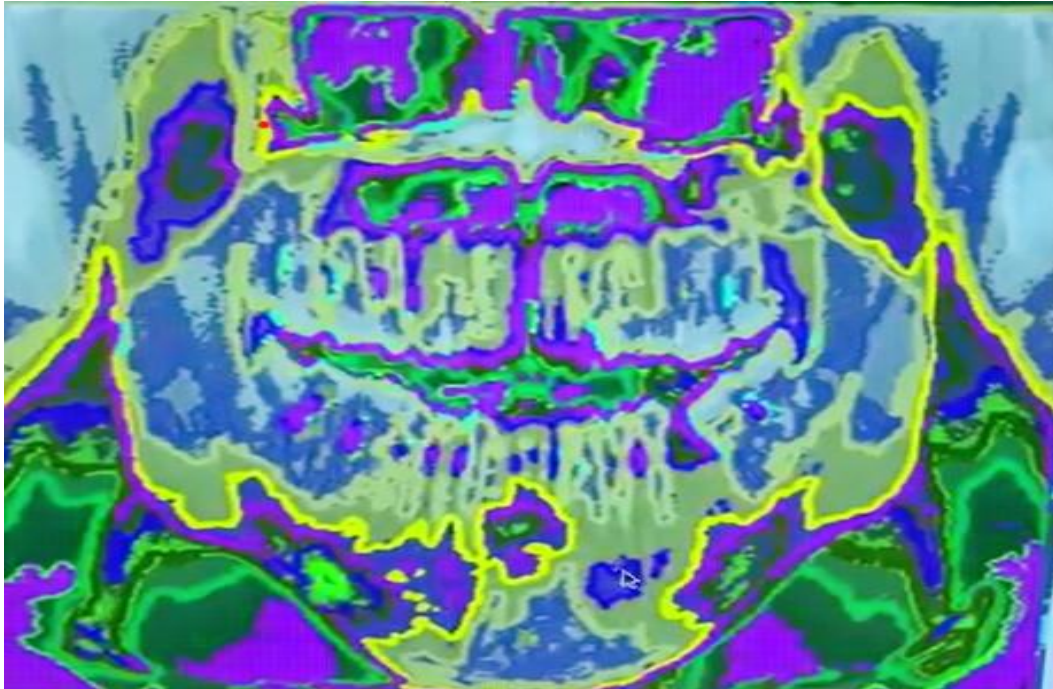


Tabela1: Métricas obtidas nos resultados preliminares. Fonte: O Autor.

Classe / Estruturas	Dice ( $\pm$ DP)	IoU	Precisão	Recall	F1-score
Estruturas anatômicas	0,87 $\pm$ 0,03	0,81	0,86	0,85	0,86
Alterações patológicas	0,79 $\pm$ 0,05	0,72	0,82	0,77	0,79
<b>Média global</b>	<b>0,83 <math>\pm</math> 0,04</b>	<b>0,77</b>	<b>0,84</b>	<b>0,82</b>	<b>0,83</b>

Apesar dos resultados promissores até o momento, observou-se que as segmentações referentes a lesões e restaurações carecem de maior acurácia e interpretação clínica, evidenciando a necessidade de ampliação e melhor anotação do banco de dados.

## 5 CONCLUSÃO

O presente trabalho demonstrou a viabilidade técnica do uso de redes neurais convolucionais para segmentação de radiografias panorâmicas odontológicas, com resultados promissores, especialmente para estruturas anatômicas. Contudo, este estudo deve ser entendido como desenvolvimento inicial, limitado por número reduzido de amostras, variabilidade em classes minoritárias e ausência de validação externa. Futuras pesquisas devem priorizar: (i) expansão e balanceamento do dataset, (ii) curadoria clínica detalhada das anotações, (iii) validação em bases externas, e (iv) comparação com arquiteturas de última geração. Dessa forma, será possível aproximar o modelo de um cenário clínico real, consolidando sua utilidade como ferramenta de apoio diagnóstico.

## REFERÊNCIAS

MA, J. et al. Lightweight deep learning methods for panoramic dental X-ray image segmentation. *Neural Computing and Applications*, v. 35, p. 11323–11338, 2022. DOI: [10.1007/s00521-022-08102-7](https://doi.org/10.1007/s00521-022-08102-7).

PARK, H. J. et al. YOLO-V5 based deep learning approach for tooth detection and segmentation on pediatric panoramic radiographs in mixed dentition. *BMC Medical Imaging*, v. 24, n. 1, 2024. DOI: [10.1186/s12880-024-01338-w](https://doi.org/10.1186/s12880-024-01338-w).

SHEN, Y. et al. A deep learning approach to teeth segmentation and orientation from panoramic X-rays. *Signals*, v. 6, n. 3, p. 40, 2025. DOI: [10.3390/signals6030040](https://doi.org/10.3390/signals6030040).

Sezgin Er. DENTEX CHALLENGE 2023. Zenodo; 2023.

Karunanayake N, Lu L, Yang H, Geng P, Akin O, Furberg H, Schwartz LH, Zhao B. Dual-Stage AI Model for Enhanced CT Imaging: Precision Segmentation of Kidney and Tumors. *Tomography*. 2025 Jan 3;11(1):3. doi: 10.3390/tomography11010003. PMID: 39852683; PMCID: PMC11769543.

## AGRADECIMENTOS

Agradeço à minha família pelo apoio e suporte durante todos os desafios que passei. Também agradeço ao meu orientador pela amizade e pela orientação com paciência e zelo. Agradeço a Deus por me dar forças para que eu nunca esmorecesse.

## SOBRE OS AUTORES

### LEANDRO ROSSINI BERNARDI



Possui graduação em Odontologia pela FOU SP (2020), cursando atualmente a Graduação em tecnologia de Análise e Desenvolvimento de Sistemas pela Faculdade SENAI de Tecnologia Mecatrônica (2025). Tem experiência na área de Endodontia, com ênfase em diagnóstico por imagem auxiliado por IA. Foi professor assistente na disciplina de Endodontia (2022-2024) responsável por um dos corredores de alunos na clínica e no laboratório.

## ii DANIEL OTÁVIO TAMBASCO BRUNO



Doutorando (2016) e Mestre (2013) em Engenharia da Informação pela UFABC. Especialista em Banco de Dados (2007) e em Educação a Distância (2012). Bacharel em Análise de Sistemas (2003). Professor do ensino superior na Faculdade SENAI de Tecnologia Mecatrônica. Atua nas áreas de Inteligência Artificial, Sistemas de Informação e Processamento de Imagens Médicas. Revisor de periódicos como *IEEE Transactions on Medical Imaging* e *ForScience*. Editor da *Revista Brasileira de Mecatrônica* e membro do conselho científico da *Revista Científica SENAI*.