



ANÁLISE MORFOFISIOLÓGICA DE EMBRIÕES DE GALINHA (*Gallus gallus domesticus*) SUBMETIDOS À EXPOSIÇÃO GRADUAL E CONTROLADA DE ACEFATO E GLIFOSATO

Carlos Eduardo Pires Ferreira Rodrigues¹, Laís Alves de Araújo², Felipe Ferraz Dias³

¹Acadêmico do Curso de Ciências Biológicas, Campus Ibirité, Universidade do Estado de Minas Gerais – UEMG, Ibirité, MG, bolsista PAPq/UEMG. carlos.1397347@discente.uemg.br

²Acadêmica do Curso de Ciências Biológicas, Campus Ibirité, Universidade do Estado de Minas Gerais - UEMG, Ibirité, MG, bolsista PAPq/UEMG. lais.1397227@discente.uemg.br

³Orientador, Doutor, Departamento de Ciências Biológicas, Universidade do Estado de Minas Gerais - UEMG, Ibirité, MG. Pesquisador do Campus Ibirité. felipe.dias@uemg.br

RESUMO

O presente trabalho teve como objetivo verificar os efeitos nocivos causados pela exposição direta de agrotóxicos em modelos animais experimentais, durante sua fase embrionária. Foram utilizados ovos fertilizados submetidos à inoculação direta de agrotóxicos em concentrações graduais decrescentes de 50% a 1%. Os ovos foram incubados em chocadeira elétrica, à temperatura e umidade controladas e os embriões expostos em diferentes períodos de tempo de desenvolvimento, conforme critérios previamente estabelecidos. Após a coleta, embriões e fetos em desenvolvimento, foram fixados para processamento histológico avançado. Análises estereoscópicas revelaram alterações morfológicas nos embriões, características de processos teratogênicos, os quais se tornaram mais graves em decorrência da concentração de agrotóxico administrado. Avaliações fisiológicas mostraram diminuição de peso e variações no tamanho dos embriões ao longo do desenvolvimento, devido à exposição aos agentes tóxicos. Os resultados alcançados elucidam a toxicidade desempenhada pela exposição direta e aguda aos agentes utilizados em animais domésticos e alertam para os riscos do uso indiscriminado e negligente de agrotóxicos sobre processos biológicos sensíveis como a embriogênese, podendo extrapolar os resultados encontrados para prováveis efeitos nocivos à saúde humana.

PALAVRAS-CHAVE: Agrotóxicos; alterações morfológicas; embriogênese; histologia avançada morfofisiologia;

1 INTRODUÇÃO

Os agrotóxicos, também chamados de defensivos agrícolas, são substâncias químicas sintéticas rotineiramente utilizadas na agricultura mundial e representam um dos métodos mais eficazes no controle de pragas, como insetos, ervas daninhas e fungos e conseqüentemente (AENDA, 2019). Genericamente, os herbicidas têm efeitos sistêmicos ou específicos em partes da planta, os inseticidas têm como alvo processos metabólicos e/ou fisiológicos de artrópodes, principalmente insetos e aracnídeos, enquanto os fungicidas agem em diferentes espécies de fungos filamentosos, além de algumas micorrizas, em menor escala (EMBRAPA, 2014).

1.1. GLIFOSATO

Embora os três tipos de agrotóxicos sejam amplamente utilizados no Brasil, o herbicida “glifosato” [N-(fosfometil) glicina] é o que possui maior espectro de distribuição e utilização nacional (BOMBARDI, 2017). O glifosato é o principal ativo de um composto organofosforado, popularmente conhecido como “Mata Mato”, cujo mesmo é absorvido pelas folhas (e em menor escala através da raiz) e conduzido para pontos de crescimento do vegetal como os meristemas. Rapidamente, penetra nas paredes celulares, inibindo a ação da enzima 5-enolpiruvilshiquimato-3-fosfato sintase (EPSPS), uma enzima-chave da via metabólica do ácido chiquímico, essencial para a biossíntese de aminoácidos aromáticos essenciais para o crescimento de plantas. Ao bloquear essa via, o glifosato compromete funções fisiológicas essenciais à sobrevivência das plantas, promovendo sua



rápida degradação e eficácia somente em plantas com crescimento ativo (BRADBERRY et al., 2004).

O glifosato tornou-se amplamente utilizado em práticas em larga escala, principalmente em sistemas de monocultura. Sua aplicação está frequentemente associada ao cultivo de espécies geneticamente modificadas de soja, milho, algodão e trigo, todas criadas pelas mesmas farmacêuticas, conferindo resistência ao composto e permitindo um controle mais agressivo e simplificado das plantas daninhas sem afetar as culturas principais. Por isso, é também muito utilizado na agricultura familiar, para limpeza de lotes ou pastos, e introdução dos cultivos de interesse. Apesar de ser considerado pouco tóxico, pesquisas no exterior sugerem que o mesmo pode ser cancerígeno (AENDA, 2019), tendo sido banido das plantações na União Europeia. Quanto aos aspectos toxicológicos, o glifosato é um irritante dérmico e ocular e pode causar danos hepáticos e renais quando ingerido em doses elevadas (BRADBERRY et al., 2004).

1.2. ACEFATO

Em segundo lugar, está o “acefato”, um inseticida organofosfato [N-(metoxi-metil sulfonil fosforil) acetamida], cujo mecanismo de ação é atribuído à formação do metabólito metamidofós (O, S-dimetil-fosforoditioato), um potente agente inibidor da enzima acetilcolinesterase no sistema nervoso e nos músculos dos insetos, o que resulta em paralisia e morte rápida após contato ou ingestão (MARONI et al., 1990). É aplicado em lavouras de larga escala de algodão, milho, frutíferas e grãos (ANVISA, 2016). Devido à sua ação sistêmica nas plantas, o acefato forma uma barreira protetora nas folhas e frutos, repelindo a degradação por pragas como pulgões, percevejos, grilos, formigas e ácaros.

Apesar da baixa toxicidade em seres humanos, considerada pela OMS (Organização Mundial de Saúde), estudos recentes têm atribuído diversos danos colaterais à exposição prolongada ao acefato, entre eles, comprometimento neurocognitivo, respiratório, doenças neurodegenerativas, e efeitos adversos no sistema reprodutivo (SAMPAIO et al., 2019). Gestantes, adolescentes e crianças são considerados grupo de risco na exposição ao agrotóxico devido às alterações hormonais, metabólicas ou imunológicas presentes durante esse momento da vida. Os sintomas/efeitos clínicos decorrentes da exposição podem ser agudos ou crônicos.

Embora os pesticidas tenham ação direta comprovada em animais invertebrados e no meio ambiente, animais vertebrados como aves e mamíferos, bem como os seres humanos, podem ser afetados pelo seu uso indiscriminado (PIGNATI et al., 2017). Uma das melhores formas de se estudar e comprovar este fato é a utilização de modelos animais para experimentação, em contato com tais pesticidas, a fim de se verificar os mecanismos de ação em organismos mais desenvolvidos. Os estágios iniciais de desenvolvimento dos embriões de galinha são análogos aos de seres humanos, de tal maneira em sua complexidade como no curso geral do desenvolvimento embrionário, sendo possível utilizar este modelo animal a título de comparação com a embriogênese humana.

Dessa forma, esse trabalho teve como objetivo investigar as alterações morfofisiológicas presentes em embriões de galinha (*Gallus gallus domesticus*), decorrentes da ação direta dos agrotóxicos glifosato e acefato, a fim de compreender melhor os danos causados por estes agentes nocivos durante o desenvolvimento embrionário de vertebrados.

2 MATERIAIS E MÉTODOS

2.1 ANIMAIS E DESENVOLVIMENTO EMBRIONÁRIO/FETAL



Ovos fertilizados, contendo embriões de galinha ($n \sim 225$), da linhagem *Cobb* e *Ross*, foram obtidos do incubatório da empresa *Avivar Alimentos Ltda*, após aviso prévio ao responsável pela recepção e coleta dos ovos. Os cuidados com a manutenção, manipulação e tratamento dos ovos seguiram as recomendações do Comitê de Ética no Uso de Animais (CEUA) da UEMG/Unidade Passos (protocolos 001/2023 e 006/2024). A avaliação e determinação das etapas do desenvolvimento embrionário e fetal baseou-se na classificação dos estágios normais de desenvolvimento, categorizados por Hamburger e Hamilton (1992). A escolha da espécie foi determinada pelo seu rápido crescimento e utilização econômica e de fácil acesso (HF Yan 2020). Foram estudados embriões relativos aos estágios de 4, 7, 11, 14 e 21 dias de desenvolvimento, a fim de se investigar as características morfológicas resultantes de cada fase embrionária e fetal, totalizando seis estágios de desenvolvimento.

2.2 TRATAMENTOS E DESENHO EXPERIMENTAL

Para se avaliar a exposição experimental, 200 ovos recém-postos foram mantidos em chocadeira elétrica à temperatura e umidade controladas ($37,9^\circ \text{C}$; 50% de umidade relativa), sendo 100 ovos destinados à inoculação por glifosato e 100 ovos destinados à inoculação por acefato. No laboratório, os ovos ($N = 4$) foram administrados com 200mg/Kg de glifosato líquido ou acefato líquido [dosagem letal (DL50) média utilizada para intoxicação grave em animais de laboratório] comercialmente disponibilizado, a partir de dosagens decrescentes de 50, 25, 10, 5 e 1% (Ford et al., 2017; Secretaria de Saúde-PR, 2018), com auxílio de seringa e agulha hipodérmica de 1mL, diretamente através dos poros e na câmara de ar dos ovos, para fins de absorção direta do agente pelo animal. Para o sacrifício, foi utilizado o método de aprofundamento anestésico, com 1mg/ml de propofol (200 ul) dentro da cavidade celomática/peritoneal do embrião/feto (Guimarães e Moraes, 2000). O grupo controle foi composto por cerca de 25 animais ($N = 5$) sendo analisados a cada período de tempo descrito acima, totalizando 5 fases subsequentes de desenvolvimento.

2.4 AVALIAÇÃO DAS CARACTERÍSTICAS MORFOLÓGICAS TERATOGENICAS

Malformações, relativas ao desenvolvimento dos sistemas digestório, cardíaco e nervoso, entre outras alterações morfológicas, foram avaliadas e quantificadas com auxílio de estereomicroscópio. Para isso, os embriões e fetos, após a eutanásia em cada intervalo de tempo subsequente, foram retirados dos ovos e expostos cuidadosamente em placas de Petri de 130 mm para análise ao estereomicroscópio.

2.5 AVALIAÇÃO HISTOLÓGICAS E ANÁLISE MORFOMÉTRICA

Amostras de embriões de cada grupo experimental foram coletadas e fixadas em solução de paraformaldeído a 4% em tampão fosfato 0,1 M, pH 7,4, lavadas no mesmo tampão e processadas para microscopia de luz convencional. Para alcançar uma melhor resolução das imagens a serem adquiridas e propiciar uma análise histopatológica mais apurada, os fragmentos foram incluídos em resina glicol metacrilato (GMA) e após emblocados, cortes de 3 μm de espessura foram corados com Hematoxilina-Eosina (HE), conforme previamente estabelecido por Dias et al. (2018). Análises histológicas e morfométricas de toda extensão dos embriões foram realizadas a partir da aquisição de imagens em microscópio óptico *Zeiss PrimoStar 3*, com sistema de captura acoplado, para avaliação de alterações teciduais nos embriões estudados.



3 RESULTADOS E DISCUSSÕES

3.1. ALTERAÇÕES MORFOLÓGICAS DOS EMBRIÕES

As avaliações estereoscópicas evidenciaram o desenvolvimento embrionário e fetal dos animais do grupo controle em curso normal, apresentando diversas características morfológicas condizentes com cada período de tempo. Os embriões apresentaram vitelo e saco amniótico proeminente, árvore vascular vitelínica bem distribuída e em contato com as membranas coriônicas, desenvolvimento de olhos, bico, membros superiores e inferiores, coração, tronco aórtico, cavidade celomática, e vesículas encefálicas (Fig. 1 A, B). Os fetos mostraram retração do vitelo e saco amniótico, característicos desta fase de desenvolvimento, até a sua completa ausência, desenvolvimento da medula espinhal e coluna vertebral, esqueleto axial e apendicular, olhos com pálpebras, ouvidos, asas, patas inferiores, musculatura esquelética, além da cobertura epidérmica em forma de plumas (Fig. 1 C - E).

As avaliações dos embriões tratados apontaram para configurações de formação corporal diferentes das observadas no grupo controle, além de atrasos no desenvolvimento embrionário e fetal, quando comparados ao padrão de desenvolvimento dos animais não tratados, para cada intervalo de tempo analisado (Fig. 1 F - J, L - P).

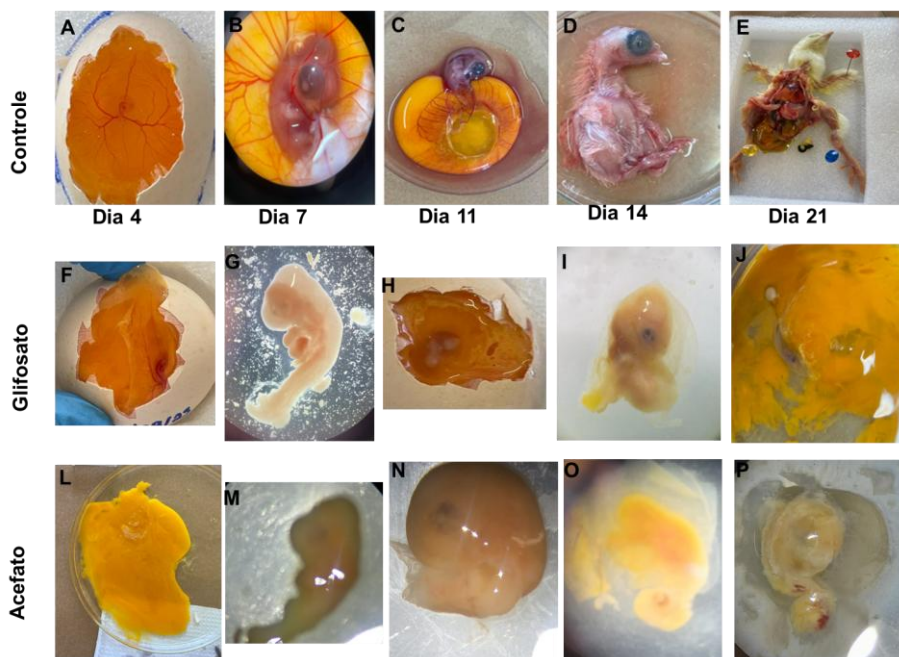


Figura 1: Alterações morfológicas em embriões de galinha tratados com 25% de glifosato (F – J) e 10% de acefato (L – P), ao longo dos dias (4, 7, 11, 14 e 21) de desenvolvimento, comparados com os respectivos animais do grupo controle (A – E). Ampliação final = 20x.

Quando estas alterações foram quantificadas, notou-se que dos 100 embriões expostos ao glifosato, 87% apresentaram alterações morfológicas notáveis, sendo a mais frequente a “desintegração” do embrião e seus anexos embrionários - ovos que, ao serem abertos, encontravam-se vazios, sem estruturas embrionárias visíveis, mesmo sob observação ao estereoscópio. Essa condição correspondeu a mais de 50% dos embriões afetados pelo glifosato (Gráfico 1).

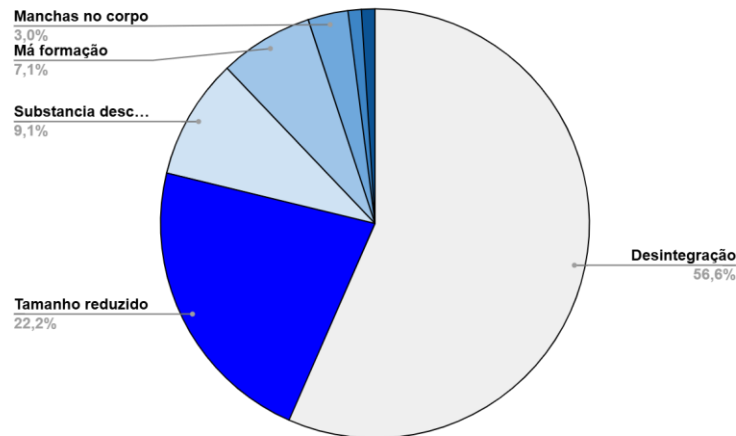


Gráfico 1: Taxas de alterações morfológicas em embriões de galinha expostos diretamente à solução de glifosato.

Além disso, outras alterações foram encontradas como um atraso retardo severo de crescimento (22, 2%), com mortalidade predominante entre o 4º ao 7º dia de desenvolvimento (Gráfico 1). Nos animais sobreviventes, foi observado um atraso significativo de desenvolvimento (embriões com 21 dias de incubação com tamanhos corporais equivalentes aos com 7º ou 11º dia de desenvolvimento) (Fig. 2), bem como malformações de diversos tipos (Gráfico 1).

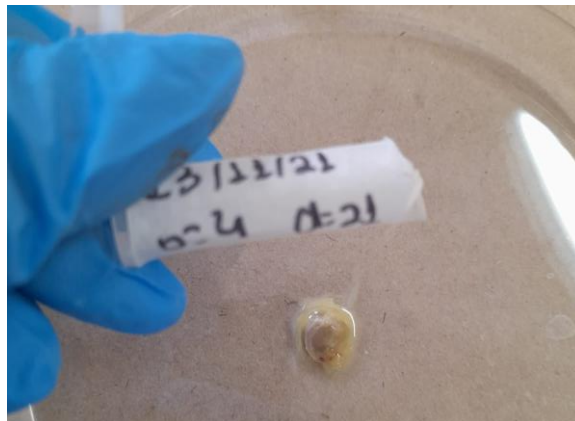

Figura 2: Embrião de galinha em seu último dia de desenvolvimento (21 dias) sob efeito da solução de glifosato a 50%.

No grupo dos animais expostos ao acefato, foram observados 81% dos embriões com algum tipo de alteração morfológica visível, incluindo indivíduos sobreviventes com mais de uma malformação simultânea, como onfalocele e corpos coagulados (Gráfico 2).

Como observado com o glifosato, a alteração mais frequente (38,8%) foi a desintegração tecidual, observada em dois contextos distintos: embriões cuja estrutura interna apresentava extrema fragilidade, com ruptura ou dissociação dos órgãos durante a dissecação e, ovos aparentemente intactos que, após abertos, mostraram conteúdo embrionário estruturalmente degradado ou vazio (Gráfico 2).

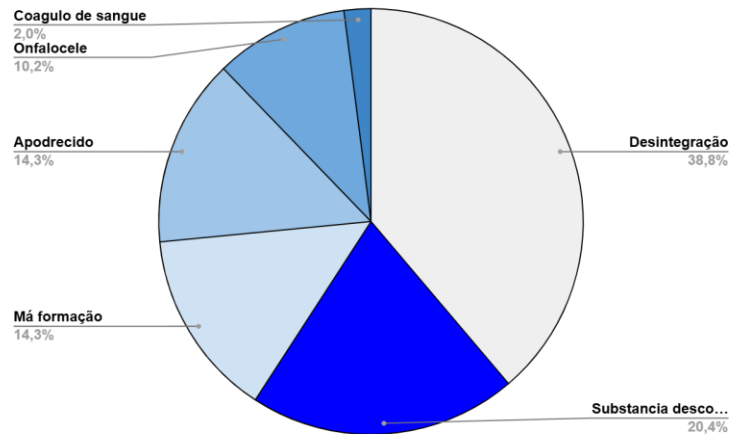


Gráfico 2: Taxas de alterações morfológicas em embriões de galinha expostos diretamente à solução de acefato.

O segundo tipo de alteração mais frequente compreendeu malformações estruturais graves (14,3%), incluindo onfalocele, ausência parcial ou total do tubo digestivo, hidrocefalia, e alterações incompatíveis com à vida (Gráfico 2, Figura 3).

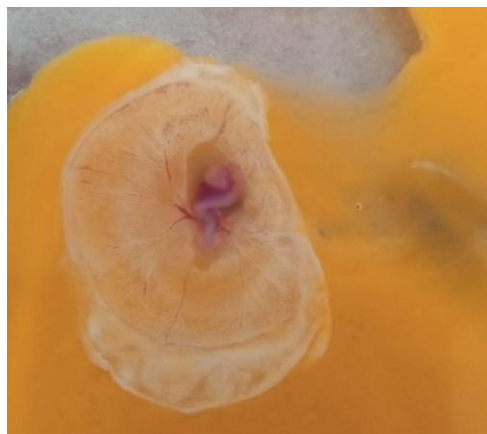


Figura 3: Embrião de galinha em seus primeiros dias de desenvolvimento sob efeito de solução de acefato a 10%.

Outros casos envolveram defeitos localizados, como ausência parcial de dígitos ou unhas. Casos de apodrecimento também foram recorrentes. Na maioria, a gema apresentava coloração escurecida e odor pútrido. Em alguns exemplares, o embrião estava íntegro, porém com pele escurecida e sem sinais de vitalidade. Um caso isolado apresentou apodrecimento apenas ao encéfalo, sendo que o efeito principal do acefato em invertebrados é no sistema nervoso.

3.2. TAXAS DE SOBREVIVÊNCIA

A taxa de sobrevivência dos embriões tratados com glifosato, ao longo do período de desenvolvimento, variou de apenas 23% (concentração de 50%) a 45% (concentração de 1%) (Gráfico 3).

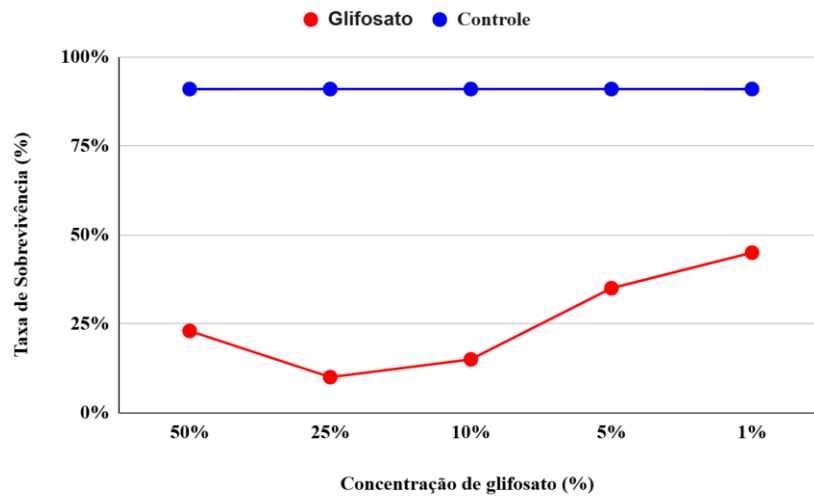


Gráfico 3: Taxa de sobrevivência de embriões expostos ao glifosato em relação ao grupo controle.

Já nos animais tratados com acefato, nenhuma concentração (50% a 1%) resultou em sobrevivência superior a 50%, embora a curva de crescimento tenha se mostrado irregular, com variações atípicas, por exemplo, maior sobrevivência com 25% de acefato do que com 10% (Gráfico 4).

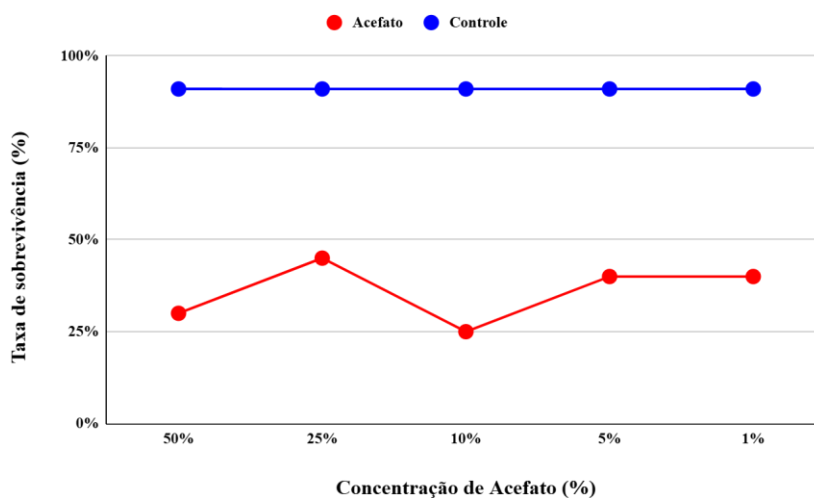


Gráfico 4: Taxa de sobrevivência de embriões expostos ao acefato em relação ao grupo controle.

Em uma análise comparativa, o glifosato apresentou um efeito tóxico mais pronunciado e regular, se comparado ao do acefato. A taxa de sobrevivência se manteve abaixo de 25% até a concentração de 10%, e somente aumentou gradativamente nas concentrações menos tóxicas (Gráfico 3).

No grupo controle, a taxa de sobrevivência se manteve acima de 90%.

3.3. PESO DOS EMBRIÕES

Apesar da elevada mortalidade nos grupos tratados, o peso médio dos embriões apresentou comportamento distinto em resposta a cada substância administrada, mesmo



com variações drásticas observadas ao longo dos períodos de tempo de desenvolvimento animal.

Para o glifosato, os pesos iniciais foram semelhantes aos do controle, mas a variação começou a ocorrer no 11º dia de desenvolvimento, com manutenção média de peso inferior a 1g. Enquanto o peso corporal do grupo controle se manteve em média 11,3g, o peso médio do grupo tratado por glifosato foi de apenas 0,27g, representando uma variação de mais de 4.000%, em relação ao grupo controle (Gráfico 5). Esta variação discrepante, se deve em parte, aos efeitos de desintegração corporal, sugerindo incapacidade do embrião em metabolizar o agente tóxico e possível degradação tecidual induzida por estresse metabólico.

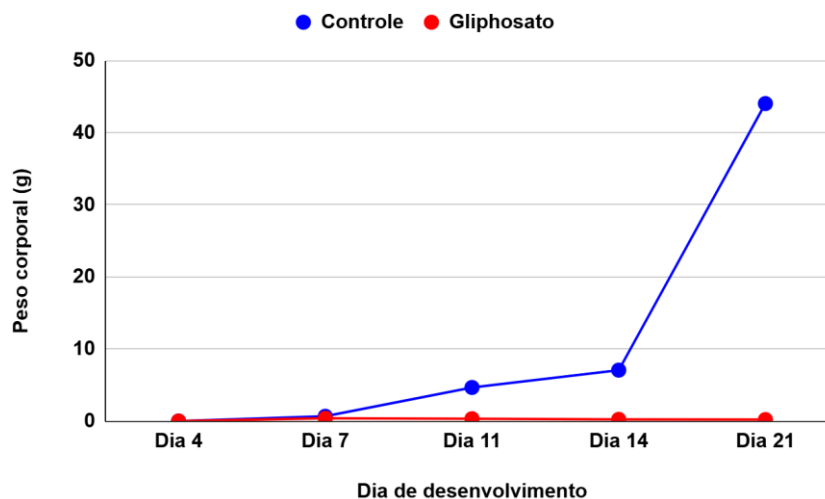


Gráfico 5: Média de peso de embriões expostos ao glifosato em relação ao grupo controle.

No caso do acefato, até o 7º dia de incubação os embriões mantiveram seus pesos semelhantes aos do grupo controle. A partir desse ponto, foi nítida uma redução no peso dos mesmos, com indivíduos cada vez menos pesados que os respectivos não tratados, do mesmo período de desenvolvimento (Gráfico 6). O peso médio dos embriões tratados com acefato foi de 4g, uma variação de quase 300%, se comparada ao peso médio dos embriões do grupo controle (11,3g). Entre o 14º e o 21º dia, foi o período de maior incidência de teratogênese, com destaque para anencefalia, hidrocefalia e onfalocele. No 21º dia, a diferença média de peso entre grupos tratados e controle foi de aproximadamente 40 g.

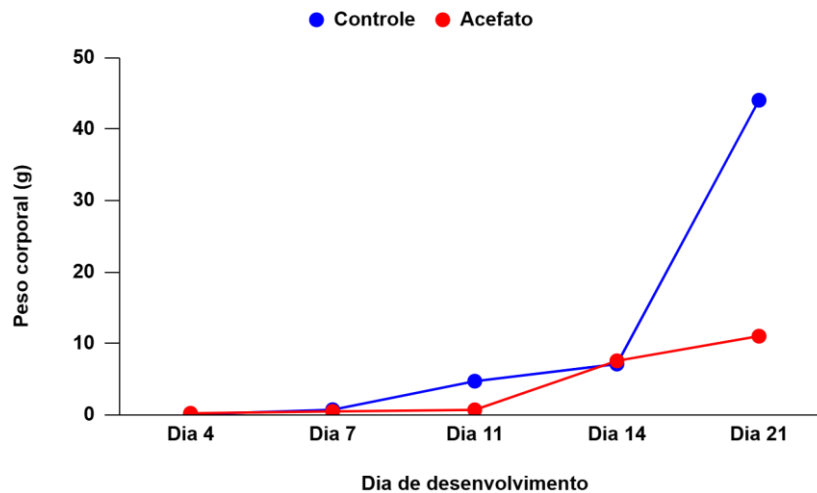


Gráfico 6: Média de peso de embriões expostos ao acefato em relação ao grupo controle.

Embora esta variação de peso relaciona-se claramente com as malformações já mencionadas e discutidas, as concentrações de 25% e 5% de acefato apresentaram menor mortalidade, permanecendo como um ponto de investigação. Acredita-se que o acefato tenha proporcionado taxas menos drásticas que as observadas com glifosato (em torno de 13 vezes menor) pelo fato da substância sintética não atuar diretamente no metabolismo de vertebrados e, possibilitando um desenvolvimento tardio e, menos expressivo, ainda que nocivo à grande maioria (mais de 50%) dos animais tratados.

4 CONSIDERAÇÕES FINAIS

Os resultados encontrados destacam a alta toxicidade dos agrotóxicos empregados no Brasil para animais domésticos, capazes de induzir alterações robustas na morfologia dos embriões, mesmo em baixas concentrações. Novas avaliações, mais aprofundadas, sobre a embriologia desses animais em resposta a agentes tóxicos, com relação às alterações teratogênicas e mecanismos citotóxicos, fazem-se necessários visando a elucidação de mecanismos fisiológicos e melhoria da saúde animal.

Além disso, o estudo serve de parâmetro experimental e biológico para a identificação e compreensão dos riscos à saúde que possam acometer o ser humano, em contato com tais substâncias químicas.

5 REFERÊNCIAS

AENDA. Saiba quais são os princípios ativos dos agrotóxicos mais vendidos no mundo Publicado em 2020. Acesso em: 11 de agosto de, 2025, Disponível em: https://www.aenda.org.br/midias_post/saiba-quais-sao-os-principios-ativos-dos-agrotoxicos-mais-vendidos-no-mundo/

ANVISA. ÍNDICE MONOGRAFICO. A02 - ACEFATO. 2016. Acesso: 11 de agosto de 2025 Disponível em: http://portal.anvisa.gov.br/documents/111215/117782/A02++Acefato/651fe170_9e1f-409f-93a3-b31b99e426b2.2020.



Bradberry, Sally M, Alex T Proudfoot, e J Allister Vale. “Glyphosate Poisoning”: *Toxicological Reviews* 23, n. 3 (2004): 159–67. Acesso em 9 de agosto de, 2025, disponível em: <https://doi.org/10.2165/00139709-200423030-00003>.

Dias, Paulo Fernando, e Yara Maria Rauh Müller. “Características Do Desenvolvimento Embrionário de Gallus Gallus Domesticus, Em Temperaturas e Períodos Diferentes de Incubação”. *Brazilian Journal of Veterinary Research and Animal Science* 35, n. 5 (1998). Acesso em 9 de agosto de, 2025, disponível em: <https://doi.org/10.1590/S1413-95961998000500010>.

EMBRAPA. Agrotóxicos. Disponível em: <https://ainfo.cnptia.embrapa.br/digital/bitstream/item/117159/1/Agrotoxicos.pdf>. Acesso em: 07 de jul. 2020. em: - FILADELPHO, A. et al. Estudo anatomo-fisiológico do sistema reprodutivo feminino das aves na formação dos ovos – revisão de literatura. Revista científica eletrônica de medicina veterinária. 2011. Acesso em 11 de agosto de, 2025 Disponível em: http://faef.revista.inf.br/imagens_arquivos/arquivos_destaque/TaIWtcM4jl8XNbm_20_13-6-27-15-30-45.pdf.

Ford, Breanna, Leslie A. Bateman, Leilani Gutierrez-Palominos, Robin Park, e Daniel K. Nomura. “Mapping Proteome-Wide Targets of Glyphosate in Mice”. *Cell Chemical Biology* 24, n. 2 (2017): 133–40 Acesso em 11 de agosto de, 2025 Disponível em: <https://doi.org/10.1016/j.chembiol.2016.12.013>.

Hamburger, Viktor, e Howard L. Hamilton. “A Series of Normal Stages in the Development of the Chick Embryo”. *Developmental Dynamics* 195, n. 4 (1992): 231–72. Acesso em 9 de agosto de, 2025, disponível em: <https://doi.org/10.1002/aja.1001950404>.

Maroni, M., Anna Clara Fanetti, e Francesca Metruccio. “Risk Assessment and Management of Occupational Exposure to Pesticides in Agriculture”. *La Medicina Del Lavoro* 97, n. 2 (2006): 430–37. Acesso em 9 de agosto de, 2025, disponível em: PMID: 17017381

Pignati, Wanderlei Antonio, Francco Antonio Neri De Souza E Lima, Stephanie Sommerfeld De Lara, et al. “Distribuição espacial do uso de agrotóxicos no Brasil: uma ferramenta para a Vigilância em Saúde”. *Ciência & Saúde Coletiva* 22, n. 10 (2017): 3281–93. Acesso em 9 de agosto de, 2025, disponível em: <https://doi.org/10.1590/1413-812320172210.17742017>.

SAMPAIO, C. F.; PRATES, K. V.; SIERVO, G. E. M. L. et al. Impairment of testicular development in rats exposed to acephate during maternal gestation and lactation. *Environ Sci Pollut Res* 27, 5482–5488, 2020. Acesso em 9 de agosto de, 2025 disponível em: <https://doi.org/10.1007/s11356-019-07209-0>

Yan, Hf, K Wang, Mx Tang, et al. “Study on the Efficient Methods for Chicken Eggshell windowing and the Factors Affecting the Hatchability”. *Brazilian Journal of Poultry Science* 22, n. 2 (2020): eRBCA-2019-1157. Acesso em 9 de agosto de, 2025, disponível em: <https://doi.org/10.1590/1806-9061-2019-1157>.

