OTITE EXTERNA NECROTIZANTE: DOENÇA POTENCIALMENTE FATAL EM PACIENTE DIABÉTICO

"Necrotizing External Otitis: A Potentially Fatal Disease in Diabetic Patient"

Maria Izabel Martins de Farias
ORCID: https://orcid.org/0009-0002-9001-4723
Graduando em medicina
Faculdade de ciências médicas da Paraíba - FCM PB/AFYA
mariaizabelmartins2017@gmail.com

Camilla Rayane Gomes de Figueiredo
Graduando em Medicina
Faculdade Ciências Médicas da Paraíba - FCM PB/AFYA
camillafigueiredo52@gmail.com

Izack Leite de Sousa Duarte
ORCID: https://orcid.org/0000-0002-2981-5639
Graduando em Medicina
Faculdade Ciências Médicas da Paraíba - FCM PB/AFYA
E-mail: izacklduarte@gmail.com

Jóse Melquiades Ramalho Neto
ORCID: https://orcid.org/0000-0002-4720-9085
Graduando em Medicina
Faculdade Ciências Médicas da Paraíba - FCM PB/AFYA
E-mail: drmelquiadesramalho@gmail.com

Maria Stella Omezzali da Costa Mendes
ORCID: https://orcid.org/0009-0003-1198-7015
Graduanda em Medicina da Faculdade Ciências Médicas da Paraíba - FCM PB/AFYA
Mestre em Comércio Internacional e Finanças
Université de Limoges – França
E-mail: mstella.omezzali@gmail.com

Natália Queiroz Silva Ribeiro
ORCID: https://orcid.org/0009-0005-8448-6363
Graduanda em Medicina
Faculdade Ciências Médicas da Paraíba - FCM PB/AFYA
E-mail:nataliaqsribeiro@hotmail.com

Thaís de Carvalho Pontes Madruga
ORCID: https://orcid.org/0000-0002-7930-3551
Doutora pela Universidade Federal de São Paulo - Escola Paulista de Medicina
E-mail: thaiscpmadruga@gmail.com

RESUMO

A otite externa necrotizante (OEN) é uma infecção grave e potencialmente fatal, que resulta em osteomielite da base do crânio e que acomete especialmente pacientes idosos, diabéticos ou imunossuprimidos. Pesquisa descritiva do tipo relato de caso que busca alertar médicos clínicos para o diagnóstico e o tratamento precoces da OEN a partir de um paciente idoso com diabetes *mellitus* descompensado, com história de OEN precedida por otalgia e otorreia ipsilaterais há cerca de 30 dias, além de dor de forte intensidade na região temporal esquerda e paralisia facial. Encontra-se internado na quarta semana de Piperacilina-tazobactam, com resolução da dor e da otorreia, redução importante do pólipo, porém a paralisia facial permanece grau IV. Parâmetros inflamatórios laboratoriais encontram-se normais. Considera-se ser vital que médicos clínicos estejam atentos aos sinais e sintomas da OEN, promovendo uma abordagem multidisciplinar para possibilitar um tratamento agressivo e prolongado para desfechos clínicos favoráveis e melhor qualidade de vida possível.

Palavras-chaves: Idoso; Otite; Otite externa necrotizante; Paralisia facial.
Área temática: Temas Livres em Medicina

INTRODUÇÃO

A otalgia, ou dor de ouvido, é uma queixa comum entre adultos, podendo ter várias causas, como infecções otológicas, problemas dentários, traumas ou condições inflamatórias. Dentre essas causas, a otite externa necrotizante (OEN) se destaca como uma condição particularmente preocupante, especialmente em pacientes idosos, diabéticos ou imunossuprimidos, que apresentam maior risco de complicações.

A OEN é definida como uma infecção grave que resulta em osteomielite da base do crânio, geralmente associada a infecções bacterianas, como a causada pela Pseudomonas aeruginosa. Essa condição é marcada por dor intensa e persistente, e sua identificação precoce é crucial para evitar complicações sérias e prolongar a qualidade de vida do paciente. (ANTUNES, A.; MACEDO, G. R. M. *et al.*, 2004). Neste relato de experiência, abordaremos um caso clínico de OEN, destacando suas implicações e a importância do manejo adequado.

OBJETIVO

O objetivo deste relato de experiência é alertar médicos clínicos para o diagnóstico precoce da OEN em paciente diabético descompensado e para os principais aspectos do tratamento.

RELATO DE EXPERIÊNCIA

Paciente do sexo masculino, 67 anos, diabético insulinodependente, deu entrada em pronto atendimento com queixa de rosto torto há 2 dias, precedida por otalgia e otorreia ipsilaterais há cerca de 30 dias. Já havia utilizado antibióticos orais e tópicos na orelha esquerda, mas mantinha dor de forte intensidade na região temporal esquerda, evoluindo com paralisia facial. Foi então internado com Ceftriaxona pela equipe clínica, mas continuou sem apresentar melhora, sendo solicitado acompanhamento conjunto da Otorrinolaringologia. Ao exame físico, observou-se um pólipo preenchendo todo o meato acústico externo, com secreção purulenta abundante, e paralisia facial periférica grau IV pela escala de House-Brackman. Além disso, as glicemias capilares variavam entre 300 e 400 mg/dL. Diante disso, suspeitou-se de uma Otite Externa Necrotizante, ajustou-se a antibioticoterapia para Ceftazidima e otimizou-se o controle glicêmico. Realizou-se uma tomografia de ossos temporais (figura 1), que evidenciou conteúdo de partes moles no meato acústico externo e em células da mastoide, sem erosão óssea apreciável.

Figura 1 - Tomografia de ossos temporais

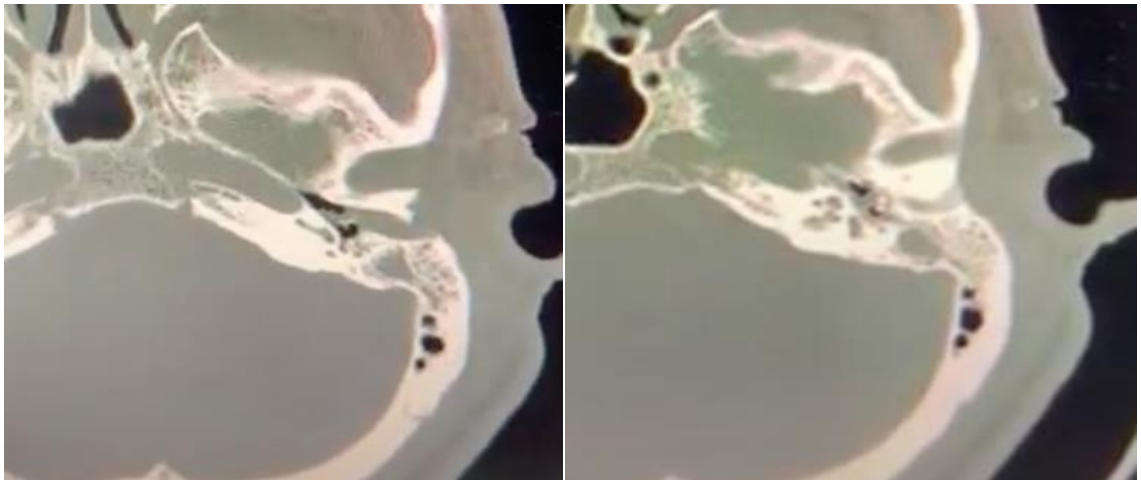

Primeira tomografia de ossos temporais apresentando conteúdo de partes moles preenchendo orelhas externa e média, sem erosão.

Fonte: Exames realizados no paciente do caso

O paciente evoluiu clinicamente bem, com melhora completa da dor e recebeu alta após 15 dias de tratamento, procurando o pronto atendimento de Otorrinolaringologia algumas semanas depois. Na ocasião, o paciente negava qualquer dor local e referia controles glicêmicos abaixo de 200, mas foi constatado que o pólipo no meato acústico externo, a otorreia e a paralisia facial continuavam inalterados. Colheu-se um hemograma e uma proteína C reativa, que se encontravam dentro dos parâmetros da normalidade, e uma cultura de *swab* do meato acústico externo esquerdo, que foi negativa para Gram positivos, negativos, anaeróbios e fungos. Optou-se por fazer ciprofloxacino oral e tópico por 4 semanas. O paciente permaneceu sem dor e evoluiu com melhora da otorreia, mas a paralisia facial e o pólipo persistiram. Uma nova tomografia de ossos temporais, repetida 45 dias após a primeira, evidenciou importante erosão. A ressonância magnética cranioencefálica apresentou material amorfo preenchendo o meato acústico externo esquerdo com realce heterogêneo pelo contraste e com extensão aos espaços parafaríngeo e retrofaríngeo. Então optou-se por internar novamente o paciente com Piperacilina-tazobactam e controle rigoroso da glicemia, procedendo também à biópsia do pólipo, que descartou neoplasia. O paciente encontra-se na quarta semana de Piperacilina-tazobactam, com resolução da dor e da otorreia e redução importante do pólipo. A paralisia facial permanece grau IV. Parâmetros inflamatórios laboratoriais encontram-se normais.

Figura 2 - Tomografia de ossos temporais



Segunda tomografia de ossos temporais apresentando conteúdo de partes moles preenchendo orelhas externa e média, com erosão da cortical da ponta da mastoide.

Fonte: Exames realizados no paciente do caso

Figura 3 - Ressonância magnética cranioencefálica

Ressonância magnética cranioencefálica apresentou material amorfo preenchendo o meato acústico externo esquerdo com realce heterogêneo pelo contraste e com extensão aos espaços parafaríngeo e retrofaríngeo.

Fonte: Exames realizados no paciente do caso

RESULTADOS E DISCUSSÃO

A otite externa necrotizante (OEN) é uma condição severa. Seu diagnóstico baseia-se em critérios clínicos maiores e menores, não sendo consensual a quantidade de critérios necessária para se estabelecer com clareza. Neste caso, destacam-se como critérios maiores a otalgia de forte intensidade e refratária a diversos tratamentos orais e tópicos, persistindo por mais de 30 dias, a otorreia associada a tecido de granulação no meato acústico externo e os exames de imagem compatíveis com a doença - tomografia de ossos temporais apresentando erosão e ressonância magnética apresentando conteúdo com captação heterogênea do contraste

no meato acústico externo, com extensão pela base de crânio a espaços cervicais. do Para o diagnóstico, são utilizados critérios maiores e menores. Entre os critérios menores, o paciente apresenta diabetes sem o devido controle e paralisia do nervo craniano, condições que aumentam o risco de complicações e complicam o manejo clínico. (GOMES, ALMEIDA, 2019).

Para o diagnóstico e acompanhamento, a tomografia computadorizada (TC) e a ressonância magnética (RM) são frequentemente utilizadas, embora sejam pouco sensíveis, mostrando erosão óssea apenas em casos mais avançados. Exames mais sensíveis, como a cintilografia com tecnécio, são úteis, pois identificam atividade osteoblástica, refletindo a inflamação óssea (SILVA; PEREIRA, 2020).

A biópsia do pólipo é uma abordagem importante para diferenciar a OEN de possíveis neoplasias, garantindo um diagnóstico preciso e evitando tratamentos inadequados (MENDES, 2021).

O tratamento da OEN deve ser agressivo e prolongado. A terapia antibiótica deve incluir um antibiótico de amplo espectro, com foco em *Pseudomonas aeruginosa*, e geralmente se estende de 4 a 8 semanas. Além disso, é crucial o controle das condições de base, como diabetes e qualquer imunossupressão, para reduzir a progressão da infecção e melhorar a resposta ao tratamento (ROLIM, 2020).

O prognóstico da OEN pode ser grave, especialmente se a condição não for diagnosticada e tratada adequadamente. A mortalidade está relacionada a complicações e às doenças de base do paciente, reforçando a necessidade de vigilância e tratamento eficaz (MOTA; CAVALCANTE, 2018).

Os critérios de cura incluem a melhora da dor, da otorreia, da aparência do pólipo e a normalização de marcadores inflamatórios como a proteína C reativa e a velocidade de hemossedimentação (VHS). A cintilografia com gálio, que marca a atividade leucocitária, também pode ser utilizada para monitorar a resolução da infecção. Contudo, a paralisia de nervos cranianos não deve ser considerada como critério de cura, uma vez que o prognóstico de recuperação é geralmente ruim, e o paciente pode permanecer com sequelas, como a paralisia facial. Além disso, as alterações visíveis em TC, RM e cintilografia levam tempo para reverter após a cura do processo inflamatório e, portanto, não são adequadas como critérios de cura (GOMES; ALMEIDA, 2019; MENDES, 2021).

CONCLUSÃO

A otite externa necrotizante (OEN) representa uma condição grave, especialmente em pacientes com fatores de risco como diabetes e imunossupressão. O diagnóstico precoce é fundamental para o manejo eficaz e a redução do risco de complicações, incluindo a mortalidade. No caso apresentado, a identificação dos critérios diagnósticos e o ajuste adequado da terapia antibiótica foram essenciais para a evolução favorável do paciente.

O tratamento deve ser agressivo, envolvendo antibióticos de amplo espectro e controle rigoroso das condições de base, como a hiperglicemia. A vigilância contínua e a utilização de exames diagnósticos sensíveis, como cintilografia com tecnécio, são cruciais para o acompanhamento da resposta ao tratamento e para a identificação de potenciais complicações.

A persistência da paralisia facial, mesmo após a resolução da dor e da otorreia, ressalta a importância de um acompanhamento a longo prazo, uma vez que as sequelas neurológicas podem comprometer a qualidade de vida do paciente. Assim, é vital que clínicos estejam atentos aos sinais e sintomas da OEN, promovendo uma abordagem multidisciplinar para otimizar o tratamento e melhorar os desfechos clínicos. A educação do paciente sobre o reconhecimento precoce dos sintomas e a importância do controle glicêmico também são componentes-chave para prevenir a recorrência da condição e garantir a melhor qualidade de vida possível.

REFERÊNCIAS

ANTUNES, A.; MACEDO, G. R. M.; LEÃO, R. S.; CALDAS, N. C. R. Otite externa necrotizante com paralisia facial periférica bilateral: relato de caso e revisão da literatura. **Revista Brasileira de Otorrinolaringologia**, v. 70, n. 1, p. 137-142, 2004.

BERGMANN, Gabriela Agostini; REGERT, Rebeca; MOUSSALLE, Sérgio *K.* Otalgia: diagnóstico diferencial e tratamento / Otalgia: differential diagnosis and treatment. **Acta Médica**, Porto Alegre, *v. 33, n. 1, p. 6, dez. 2012.*

GOMES, R.; ALMEIDA, F.. Otite externa necrotizante: diagnóstico e tratamento. **Arquivos de Otorrinolaringologia**, v. 15, n. 2, p. 89-94, 2019.

LODHI, S., DODGSON K., DYKES M., *et al.* Diagnostic criteria and core outcome set development for necrotising otitis externa: the COSNOE Delphi consensus study. **The Journal of Laryngology & Otology**, Cambridge, v. 38, n. 9, p. 913 - 920, set. 2024.

MENDES, Carlos. Aspectos clínicos da otalgia em adultos**. Jornal Brasileiro de Medicina**, v. 23, n. 1, p. 45-50, 2021.

MOTA, L.; CAVALCANTE, D. Osteomielite da base do crânio: uma complicação da otite externa necrotizante. **Revista de Medicina,** v. 35, n. 3, p. 150-156, 2018.
ROLIM, Luciana. **Otite externa: aspectos clínicos e terapêuticos.** São Paulo: Editora Médica, 2020.

SILVA, João; PEREIRA, Ana. Infecções otológicas em pacientes imunocomprometidos. **Revista Brasileira de Otorrinolaringologia**, v. 86, n. 4, p. 512-519, 2020.