SIMPAR
Simpósio de Pesquisa, Extensão e Inovação do Paraná
Realização
IN2 Instituto Integrado de Ciência e Tecnologia
Centro Universitário Integrado
Núcleo de Empreendedorismo, Pesquisa e Extensão Integrado
Apoio
Fundação Araucária
Apoio ao Desenvolvimento Científico e Tecnológico do Paraná

**RELATO TÉCNICO**

# Achados histopatológicos de estafiloma corneal traumático

Ana Paula de Melo, Medicina Veterinária, Centro Universitário Integrado, Brasil

Bruna Mignoso, Medicina Veterinária, Centro Universitário Integrado, Brasil, bruna.takada@grupointegrado.br

Resumo: as ceratites ulcerativas são de extrema importância para a oftalmologia canina, uma vez que a córnea é responsável pela refração da luz e pela conformação do bulbo ocular. Em situações em que o defeito corneal venha acompanhado de ausência de reflexos pupilares, a conduta terapêutica se baseia na enucleação. Ao submeter o globo enucleado ao processamento histopatológico é possível avaliar-se as cinco camadas histológicas da córnea, bem como compreender o grau de degradação da mesma. Nesse contexto, a histopatologia é uma grande aliada para excluir possíveis diferenciais, justificar a conduta terapêutica e classificar a úlcera de córnea em superficial, profunda ou em perfuração, sendo que esta última desencadeia respostas reparativas que promovem uma condição conhecida como estafiloma anterior.

**Palavras-chave:** ceratite ulcerativa; descemetocele; iridociclite;oftalmologia veterinária.

Abstract: ulcerative keratitis is extremely important in canine ophthalmology, since the cornea is responsible for refraction of light and the shape of the eyeball. In situations where the corneal defect is accompanied by the absence of pupillary reflexes, the therapeutic approach is based on enucleation. By submitting the enucleated globe to histopathological processing, it is possible to evaluate the five histological layers of the cornea, as well as to understand the degree of degradation. In this context, histopathology is a great ally in ruling out possible differentials, justifying the therapeutic approach and classifying the corneal ulcer as superficial, deep or perforated, the latter triggering reparative responses that promote a condition known as anterior staphyloma.

**Keywords:** ulcerative keratitis; descemetocele; iridocyclitis; veterinary ophthalmology.

## INTRODUÇÃO

A córnea é a porção mais externa do bulbo ocular, formada por tecido da túnica fibrosa, ela atua como uma lente convergente, responsável pela refração da luz (Lobo et al, 2021; Machado, Pereira e De Souza, 2019; Queiroz e Reis, 2023). Além disso, a córnea ainda protege as estruturas intraoculares do meio externo e, associada a esclera, mantém íntegro o formato do bulbo, conservando a pressão intraocular (Lobo et al, 2021; Machado, Pereira e De Souza, 2019; Queiroz e Reis, 2023). Por esta razão, a córnea e as ceratopatias são de grande relevância na oftalmologia canina e, dentre as injúrias mais comuns, a ceratite ulcerativa se destaca como emergência clínica (Lobo et al, 2021; Pereira, 2024; Pigatto et al, 2024).

A ceratite ulcerativa, ou úlcera de córnea, compreende a quebra da barreira epitelial e exposição do estroma corneano subjacente (Lobo et al, 2021;

Queiroz e Reis, 2023). Compreender a profundidade da lesão e o estado de degradação do colágeno estromal é fundamental para a classificação das úlceras (Lobo et al, 2021; Queiroz e Reis, 2023).

Histologicamente, a córnea é uma estrutura avascular dividida em cinco camadas: epitélio, membrana de Bowman, estroma, membrana Descemet e endotélio posterior (Lobo et al, 2021; Pawlina, 2021; Pereira e De Souza, 2019; Queiroz e Reis, 2023). Há também, o filme lacrimal, considerada funcionalmente a camada mais externa, mas esta não é visível histologicamente (Pereira, 2024). O epitélio estratificado é formado por diversas células dispostas em camadas que aderem-se a membrana basal, e quando lesionado, tem-se uma úlcera superficial (Azevedo, 2023; Pereira, 2024). No entanto, graças à sua elevada capacidade de regeneração, o epitélio leva cerca de sete dias para substituir por novas células as que foram lesadas (Azevedo, 2023). O estroma corresponde a 90% da espessura total da córnea, sendo formado por fibrócitos, ceratócitos, colágeno, células amebóides, glicoproteínas e glicosaminoglicanos (Azevedo, 2023; Pereira, 2024). Úlceras estromais podem ser classificadas em superficiais, médias ou profundas, e quando a lesão corneana é delimitada apenas pela membrana de Descemet, esta denomina-se de descemetocele (Azevedo, 2023). A membrana de Descemet trata-se de uma estrutura fina e elástica, relativamente resistente, porém, quando exposta, há risco de ruptura da mesma (Azevedo, 2023; Pereira, 2024). O endotélio tem a espessura de uma célula e se localiza posteriormente à membrana de Descemet (Azevedo, 2023; Pereira, 2024). Quando todas as camadas, incluindo o endotélio, são rompidas, a ceratite é classificada como perfuração, ou estafiloma corneal traumático, ocorrendo a perda de humor aquoso e diminuição da profundidade da câmara anterior, que poderão vir acompanhadas de prolapso da íris, resultando em um estafiloma anterior (Azevedo, 2023; Jonas et al, 2023; Machado, Pereira e De Souza, 2019).

O presente trabalho tem por objetivo relatar um caso de ceratite perfurativa com formação estafiloma anterior da córnea de um cão e em como esta lesão se apresenta histologicamente.

## MÉTODO

Para o desenvolvimento deste trabalho, teve-se como base a experiência obtida durante o período de estágio curricular obrigatório em anatomia patológica, realizado no Laboratório de Patologia Animal da Universidade Estadual de Londrina, exercido no âmbito do curso de medicina veterinária do Centro Universitário Integrado. O estágio curricular obrigatório foi realizado do dia 5 de agosto de 2024 a 27 de setembro de 2024, totalizando 320 horas de estágio, sob a supervisão do Profª Drª Selwyn Arlington Headley.

## CONTEXTO DO PROJETO OU SITUAÇÃO-PROBLEMA

Foi recebido pelo LAP-UEL um produto de enucleação correspondente ao globo ocular direito de uma cadela, sem-raça-definida, de 2 anos de idade. A paciente não apresentava histórico prévio da lesão; segundo a tutora, o animal fugiu de casa e foi encontrado quatro dias depois, já com ulceração. Na avaliação dos reflexos pupilares, estes estavam ausentes, o que levou à decisão de realizar enucleação como tratamento. A amostra media 2,0 cm de diâmetro, com protrusão anterior de uma massa branca, irregular e gelatinosa (1,6 x 0,3 cm) através da córnea. Ao corte, observou-se que a massa se originava da córnea e apresentava aderência anterior à íris.

O material recebeu uma injeção de formol a 10% na câmara vítrea no momento de seu recebimento. Em seguida, foi fixado em recipiente contendo formol a 10% por 48 horas, antes de ser submetido ao processamento histológico de rotina. Para esta atividade, o LAP contava com um histotécnico automatizado que realizava a desidratação, diafanização e impregnação de parafina nas amostras.

A seguir, ocorria a inclusão em parafina e a microtomia dos blocos histológicos. O micrótomo era ajustado para realizar cortes de 4 µm, alcançando cortes representativos de interesse, e estes eram depositados sobre água a temperatura de 45ºC para eliminação de pregas. Por fim, os cortes com as amostras eram “pescados” por uma lâmina, arranjados em um suporte de madeira e levados para a estufa a uma temperatura de 60ºC, durante 2 horas, para secagem e adesão dos cortes.

Prontas as lâminas, estas seguiam para a coloração automática de hematoxilina-eosina (HE), seguindo as seguintes etapas: banhos em xilol, desidratação em álcool absoluto, enxague em água destilada, imersão em hematoxilina, enxague em água destilada, desidratação em álcool 95%, imersão em eosina, desidratação em álcool 95% e álcool absoluto, deixadas para secar e novamente banhadas em xilol. Ao serem retiradas da bateria automática de coloração, as lâminas eram secas naturalmente e montadas com lamínula, xilol e resina.

## RESULTADOS E DISCUSSÃO

Na análise microscópica, observou-se uma protuberância anterior focalmente extensa da córnea, caracterizada por perda do epitélio e da membrana de Bowman, além de escavamento e liquefação do estroma, compatível com queratomalacia. Houve também ruptura da membrana de Descemet, que foi substituída por proliferação fibroblástica e tecido de granulação. O tecido de granulação se estendia de forma contínua ao longo da córnea remanescente, enquanto a superfície externa da área protuberante apresentava intenso infiltrado inflamatório, composto principalmente por neutrófilos necróticos, além de uma menor quantidade de macrófagos e linfócitos. Incontinência pigmentar foi identificada no infiltrado, com pigmento

melânico fagocitado por macrófagos. Além disso, havia aderência da íris e do corpo ciliar à porção posterior da córnea, formando uma sinéquia anterior. Tanto a íris quanto o corpo ciliar apresentaram edema e infiltração supurativa, caracterizando uma iridociclite supurativa.

Com base nos achados histopatológicos, o diagnóstico foi consistente com estafiloma corneal traumático.

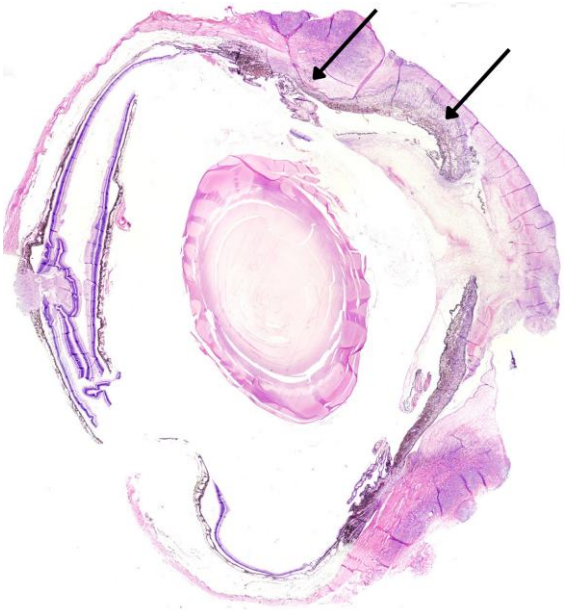

Figura 1 – Fotomicrografia do globo ocular. Nota-se protrusão da íris e corpo ciliar, formando uma sinéquia anterior (setas pretas). Fonte: arquivo LAP-UEL.

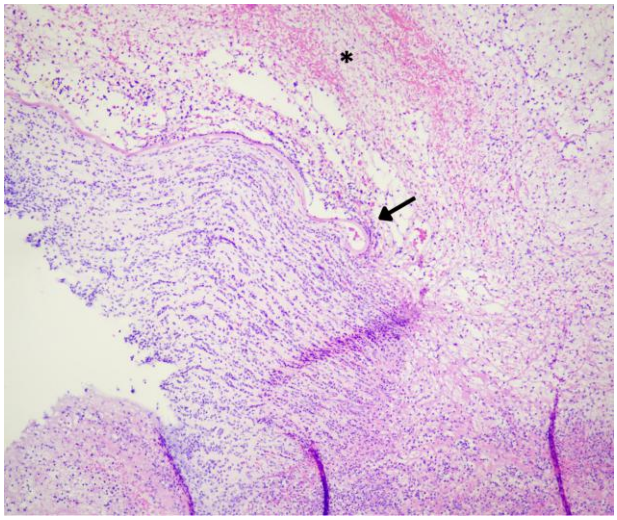


Figura 2 – Fotomicrografia aproximada da córnea. Observa-se descontinuidade da membrana de Descemet (seta preta), com focos edemaciados e hemorrágicos (*). Fonte: arquivo LAP-UEL.

Apesar de as ceratites ulcerativas serem frequentemente associadas a raças braquicefálicas, como o Pug, Shih Tzu e Buldogue, qualquer raça de

cachorro pode adquirir esta afeção (Azevedo, 2023; Pigatto et al, 2024). Nos estudos de Pigatto et al (2024), observou-se uma predominância de cães sem raça definida atendidos com queixa de úlcera de córnea. Isso está associado ao fato de que as ceratites são multifatoriais, estando ligada a processos traumáticos, alterações de cílios, entrópio, ceratoconjuntivite seca, perfuração por corpo estranho e infecções microbianas (Azevedo, 2023; Pigatto et al, 2024). Ainda segundo Pigatto et al (2024), não há predisposição de gênero em quadros de ceratites, e em relação a idade, notou-se uma prevalência em animais mais jovens.

Segundo Azevedo (2023), quando um defeito corneano apresentar uma profundidade igual ou superior a 50% da córnea, associado a um resultado negativo aos reflexos pupilares, a conduta terapêutica deve ser cirúrgica, tendo em vista que o segmento posterior poderá se encontrar inviável e com um desfavorável prognóstico visual. A enucleação é preconizada em casos de traumas oculares perfurantes, neoplasias intra oculares, glaucomas não responsivos, endoftalmites e panoftalmites (Azevedo, 2023; Dos Santos Leal et al, 2024; Galera et al, 2017).

Em sua pesquisa, Galera et al (2017) relata o diagnóstico de sete amostras com rupturas e prolapsos de estruturas intraoculares, acompanhadas de extravasamento de conteúdo intraocular, exsudato inflamatório e prolapso de íris. Esses achados são compatíveis ao caso relatado, e são explicados por Azevedo (2023) como parte do processo de reparação natural da córnea após uma ruptura. Durante a fase imediata, há o extravasamento de humor aquoso, edema estromal, prolapso da íris e formação de um tampão de fibrina para selar o defeito corneal; em seguida ocorre a fase leucocitária, onde há migração de células inflamatórias provenientes do humor aquoso ou, dependendo da cronicidade da ceratite, dos neovasos corneanos (Azevedo, 2023).

No momento em que houve a protrusão da íris, e esta ligou-se ao local do defeito corneano, formou-se um estafiloma anterior da córnea do animal, condizente com a literatura consultada (Azevedo, 2023).

## CONSIDERAÇÕES FINAIS

A análise histopatológica confirmou o diagnóstico de estafiloma corneal traumático. Sendo o quadro mais grave e profundo da úlcera de córnea, o estafiloma é a perfuração da córnea, levando a perda de suas cinco camadas (epitélio corneal, membrana de Bowman, estroma, membrana de Descemet e o endotélio posterior). Traumas oculares perfurantes são as causas principais atribuídas a estes quadros. Infecções microbianas estão comumente associadas, e podem levar a quadros secundário de panoftalmite, sendo a enucleação o tratamento de eleição.

## AGRADECIMENTOS

Meus sinceros agradecimentos a toda equipe do Laboratório de Patologia Animal da Universidade Estadual de Londrina, por me receberem tão bem e permitirem que eu aprofundasse meus estudos. Em especial ao médico veterinário residente em patologia Pedro Augusto Prado Zufelato que me cedeu este caso.

## REFERÊNCIAS

(1) AZEVEDO, Maria Ana Castro de et al. **Queratoplastia como tratamento cirúrgico de úlceras de córnea, descemetocelos, perfurações e outras afeções corneanas em cães e gatos.** 2023. Dissertação de Mestrado. Universidade de Évora.

(2) DOS SANTOS LEAL, Marcilene et al. CIRURGIA DE ENUCLEAÇÃO EM DECORRÊNCIA DE PROPTOSE DO GLOBO OCULAR EM CADELA: RELATO DE CASO. **Arquivos de Ciências Veterinárias e Zoologia da UNIPAR**, v. 27, n. 1, p. 50-63, 2024.

(3) GALERA, Paula D. et al. Caracterização clínica e histopatológica de bulbos oculares de cães e gatos (2005-2015). **Pesquisa Veterinária Brasileira**, v. 37, n. 10, p. 1125-1132, 2017.

(4) JONAS, Jost B. et al. Myopia: histology, clinical features, and potential implications for the etiology of axial elongation. **Progress in retinal and eye research**, v. 96, p. 101156, 2023.

(5) LOBO, Thaissa et al. A córnea e as ceratites ulcerativas em cães: uma revisão da anatomia, etiopatogenia e diagnóstico. **Enciclopédia biosfera**, v. 18, n. 36, 2021.

(6) MACHADO, FRANCIELLI LARA; PEREIRA, FERNANDA MALAGOLI; DE SOUSA, FRANCIELLE APARECIDA. PATOLOGIAS OFTÁLMICAS: ceratite ulcerativa. **Revista Educação, Saúde & Meio Ambiente**, v. 2, n. 6, p. 187-196, 2019.

(7) PAWLINA, Wojciech. Ross histologia texto e atlas. 8 Rio de Janeiro. 2021.

(8) PEREIRA, Ana Carolina. Estudo microbiológico das ceratites ulcerativas em cães. 2024.

(9) PIGATTO, João Antonio Tadeu et al. Perfil epidemiológico de cães diagnosticados com úlcera de córnea. **OBSERVATÓRIO DE LA ECONOMÍA LATINOAMERICANA**, v. 22, n. 7, p. e5996-e5996, 2024.

(10) QUEIROZ, Otávio; REIS, Amanda. ÚLCERA DE CÓRNEA–REVISÃO BIBLIOGRÁFICA (MEDICINA VETERINÁRIA). **Repositório Institucional**, v. 2, n. 1, 2023.